

# DOLORE FEMORO-ROTULEO: ESISTE UN RUOLO PER L'ARTROSCOPIA?



Società Italiana di Chirurgia del Ginocchio,  
Artroscopia, Sport, Cartilagine  
e Tecnologia Ortopedica



**COMBINED MEETING SIGASCOT  
INTERNATIONAL PATELLOFEMORAL  
STUDY GROUP**

**4° CORSO SU FEMORO-ROTULEA**



Presidente SIGASCOT  
**Pietro Randelli**

Presidente del Congresso  
**Alfredo Schiavone Panni**

Scientific Chairman  
**Giuseppe Milano**

Responsabili della  
Formazione Scientifica  
alla Femoro-Rotulea  
**Massimo Berruto**  
**Claudio Mazzola**

Roma  
2-4 Novembre 2016

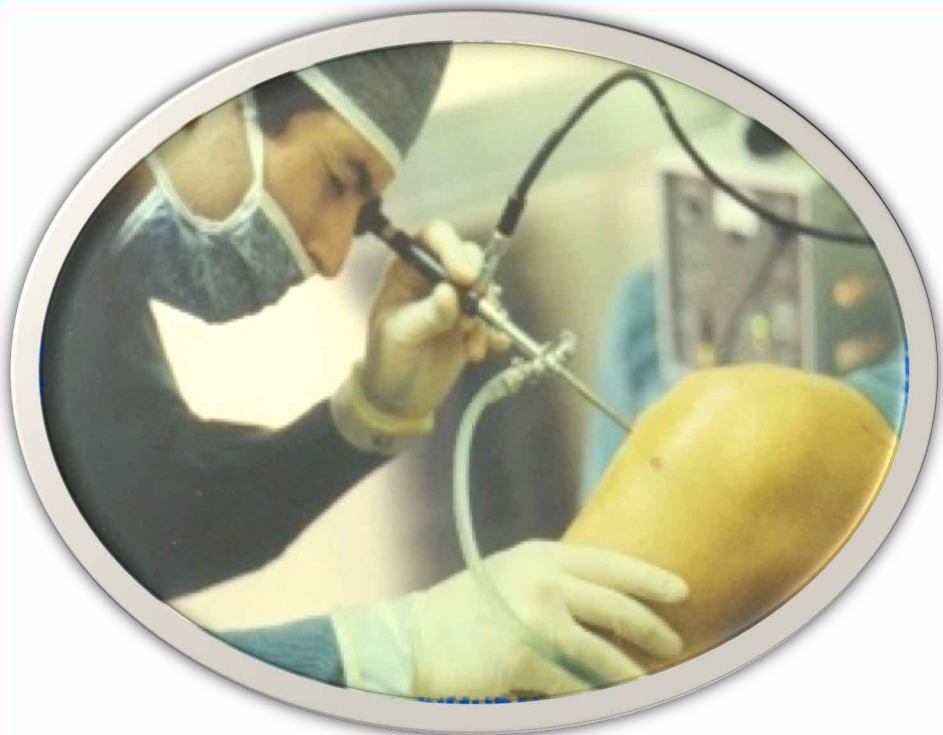

**RAUL ZINI**  
**ALBERTO BUSILACCHI**



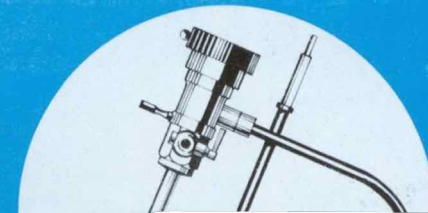
**Maria Cecilia Hospital**  
Cotignola - Ravenna





International Course in  
**diagnostic  
 and operative  
 arthroscopy**

January 31 - February 5  
 1982



**Therapeutic Arthroscopy**  
 Artroscopia terapeutica  
 Moderator: R. STONE

Extraction of loose and foreign bodies  
 Estrazione di corpi mobili e corpi estranei  
 (E. ERIKSSON)

Arthroscopic debridement of the degenerative  
 knee  
 Tecnica del CD debridement nel ginocchio  
 artroscopico (N. SPRAGUE)

Lateral release.  
 Technique and results  
 Detensione laterale.  
 Tecnica e risultati (R. STONE)

Arthroscopic treatment of partial fibrous an-  
 chlyosis of the knee  
 Trattamento artroscopico delle anchilosi fibro-  
 se parziali nel ginocchio (N. SPRAGUE)

Arthroscopic synovectomy  
 Sinoviectomia artroscopica (N. SPRAGUE)

Arthroscopic surgery treatment of chondro-  
 malacia patellae  
 Trattamento chirurgico della condromalacia di  
 rotula (R.W. JACKSON)

Abrasion chondoplasties (L.L. JOHNSON)  
 presented by M. MAGI

**Diagnos-  
 blems**

L'artros-  
 rotulea

Modera


The pla-  
 patella  
 Ruolo di  
 tologia

The me-  
 La sind-  
 (E. ERIK

Discussio

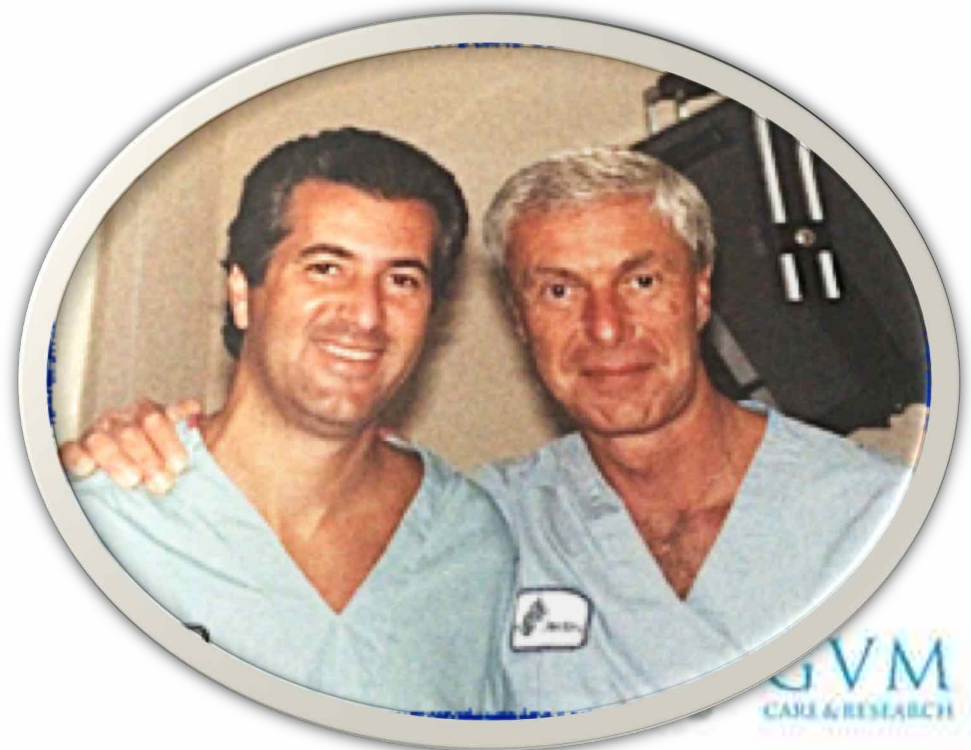







- Malallineamento  
instabilità  
sub-lussazione  
lussazione
- Iperpressione rotulea esterna
- Condromalacia

- Tendinite Rotulea
- Pliche
- Hoffite



# INDICAZIONE ARTROSCOPICA NELLA PATOLOGIA FEMORO-ROTULEA

solo in casi selezionati  
essendo molto elevata  
la presenza di fattori  
predisponenti non correggibili  
con il solo gesto artroscopico



20 ANNI  
DOPO.....




*COS'E' CAMBIATO ??*



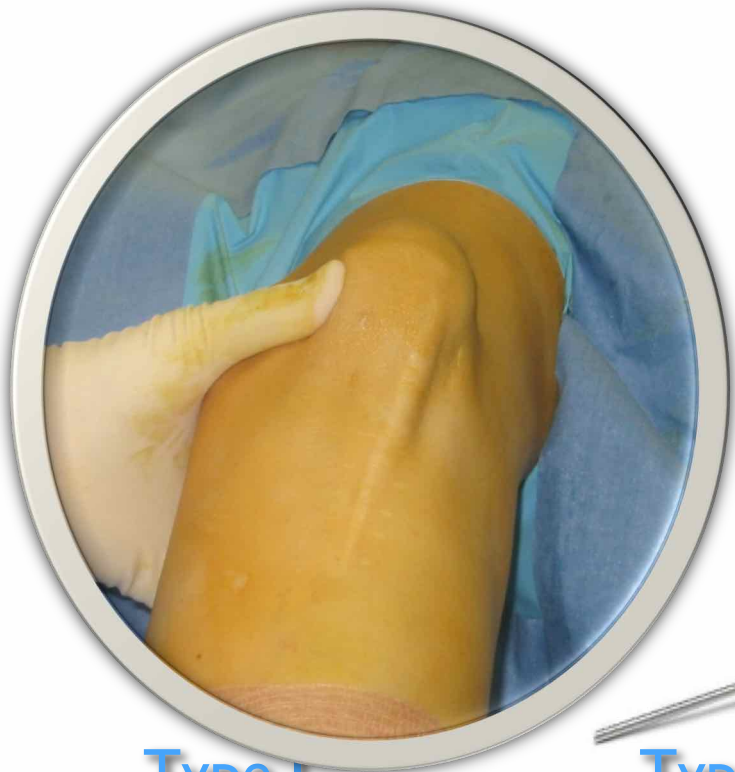# *Notevole riduzione delle indicazioni ad artroscopia per patologie rotulee*



- Instabilità
- Iperpressione rotulea esterna
- Plica
- Condropatia
- Jumper's knee



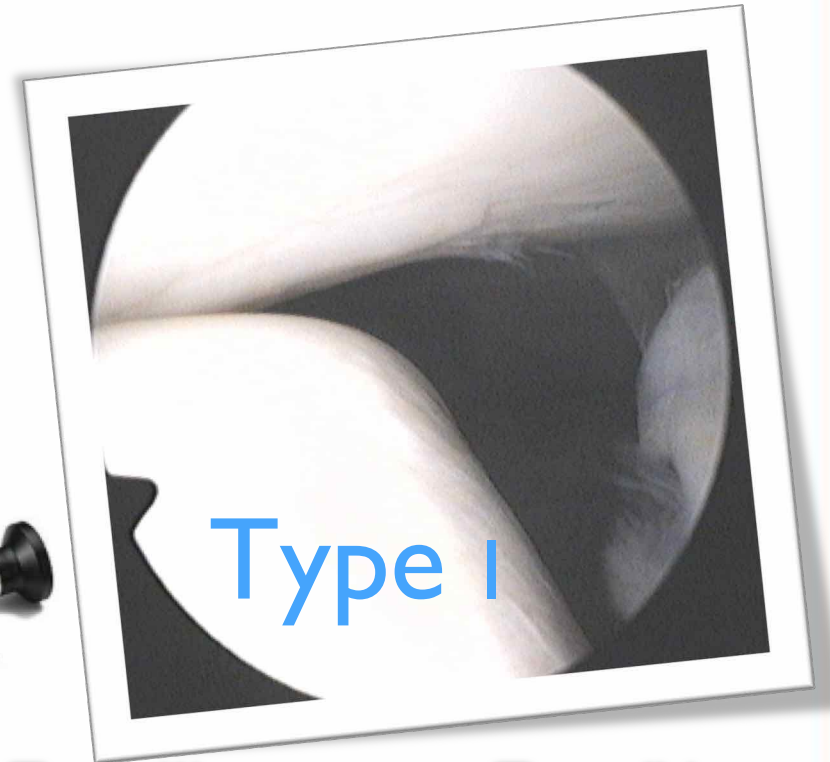# MALALIGNMENT



Type I



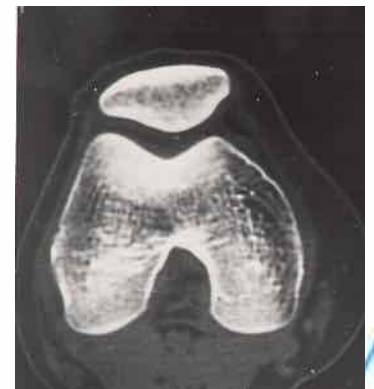
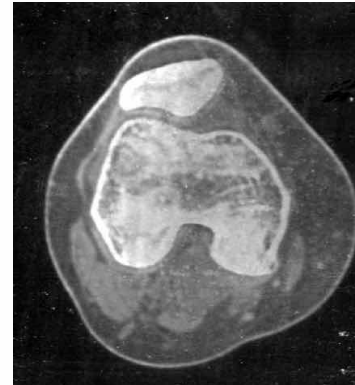
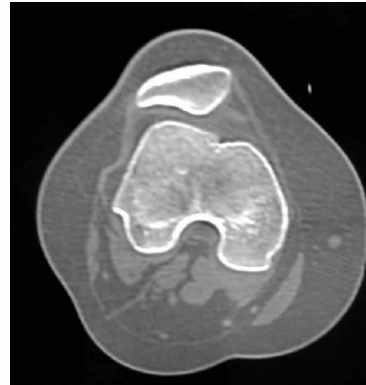
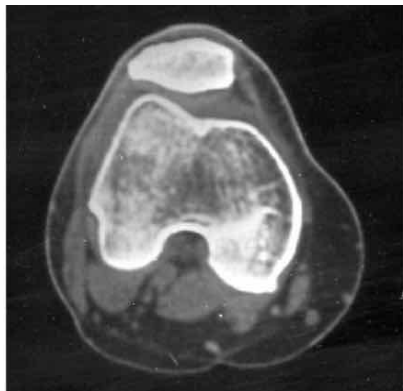
Type II



Type I

Type III

Type IV

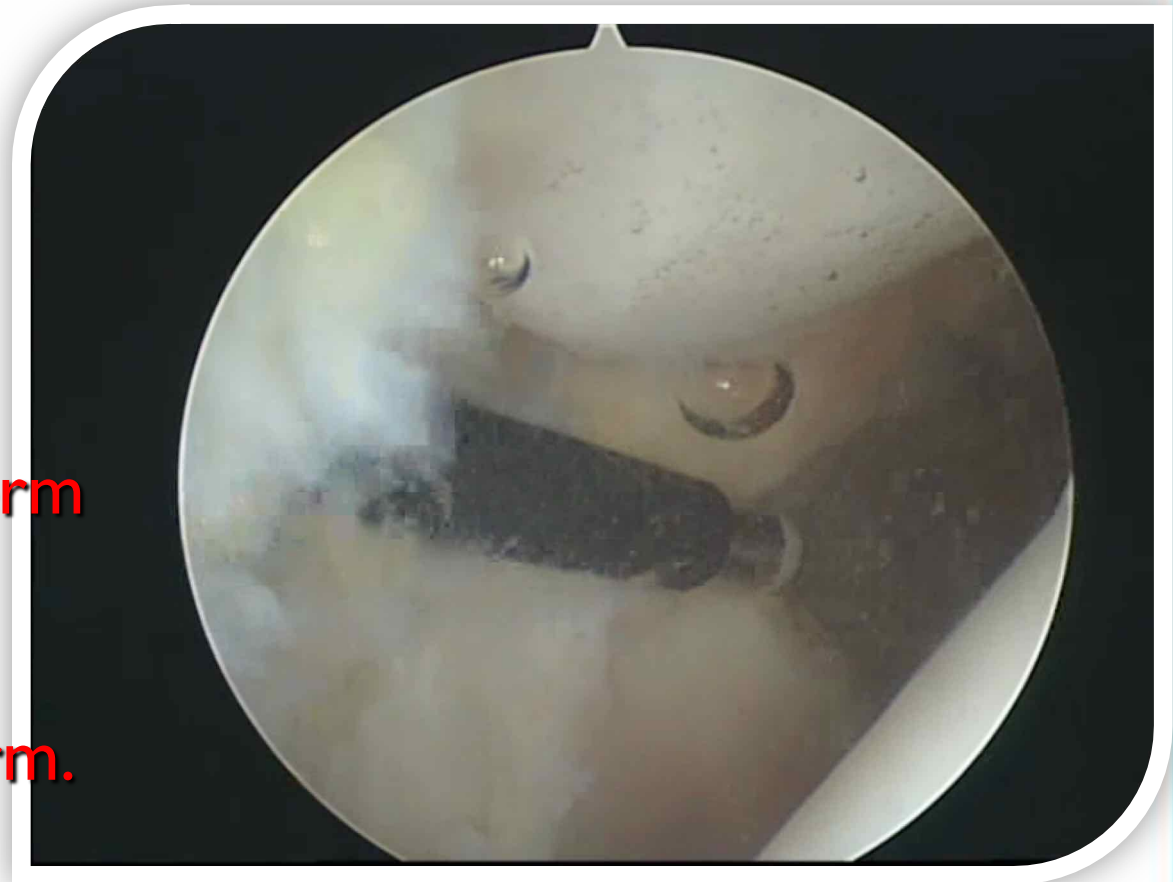

Fulkerson JP. Patellofemoral pain disorders: Evaluation and management. J Am Acad Orthop Surg 1994;

# IUPERPRESSIONE ROTULEA ESTERNA

## INDICAZIONI

- I.R.E. **SI**
- Instabilità **Ris.brev. term**
- Iperlassità **NO**
- Ipermobilità **NO**
- Artrosi **Ris.brev.term.**
  
- **Artroscopico = Open**



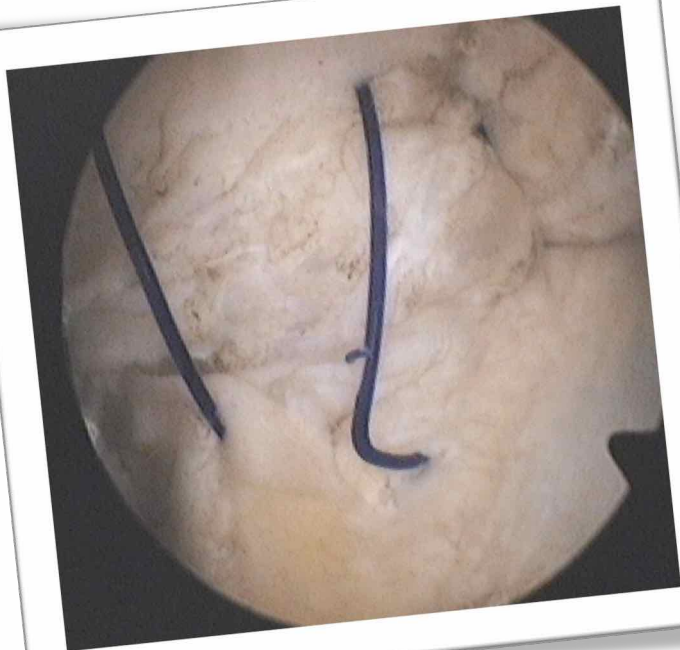
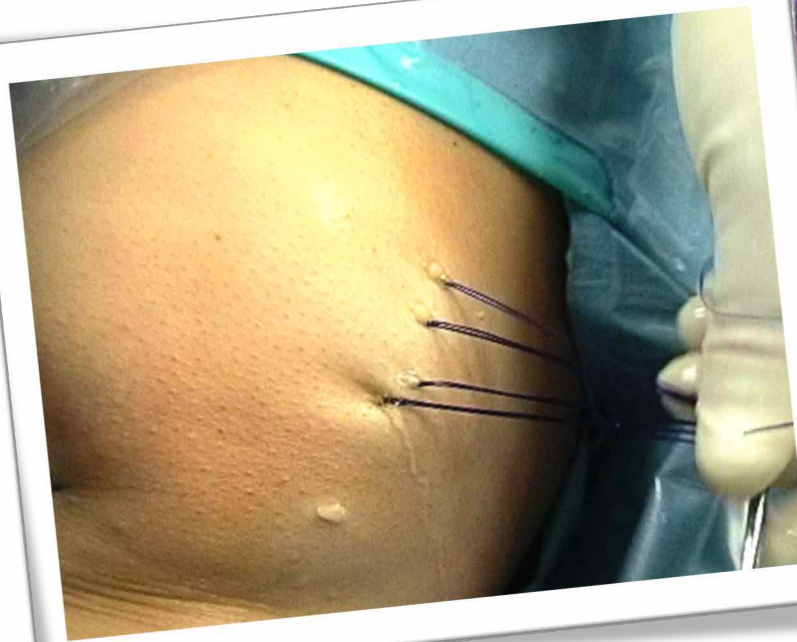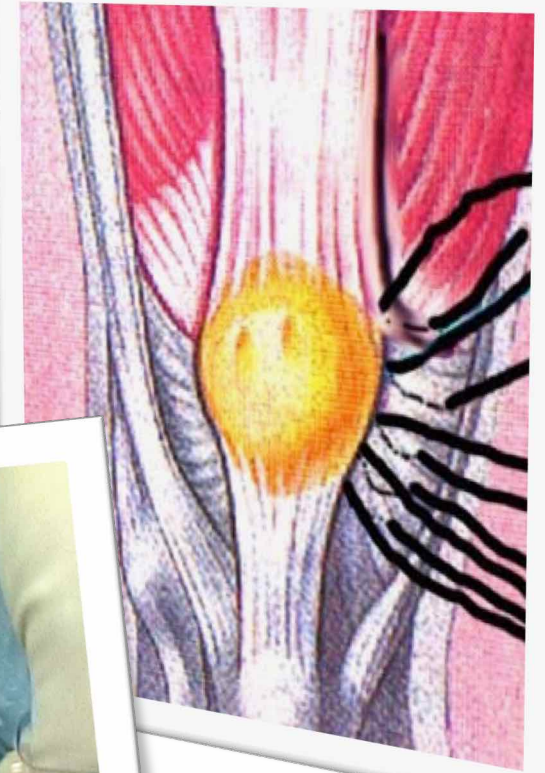
Orthopade. 2008 Sep;37(9):884-9. doi: 10.1007/s00132-008-1320-0  
**[Lateral retinacular release].**  
[Article in German]  
Verdonk P<sup>1</sup>, Bonte F, Verdonk R.





# INSTABILITA'

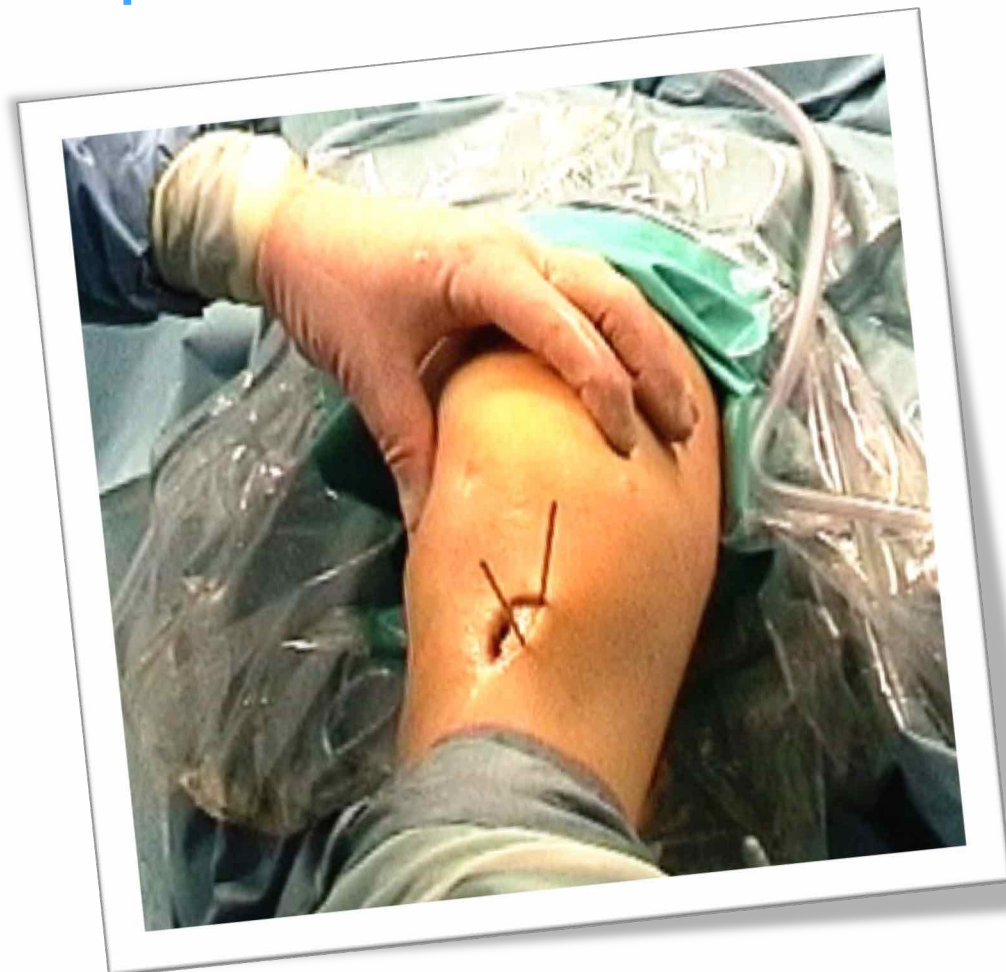
- Lateral-release
- Medial plication



*Arthroscopic Medial Retinacular Plication With a  
Needle-Hole Technique*

*Niti Prasathaporn, M.D., Somsak Kuptniratsaikul, M.D., and  
Kiuphong Kongrukgratiyos, M.D.*

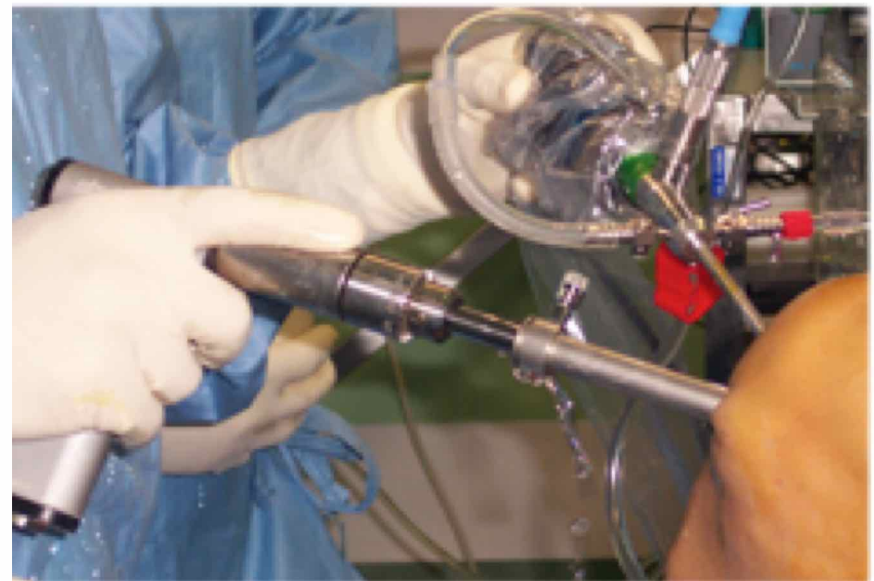
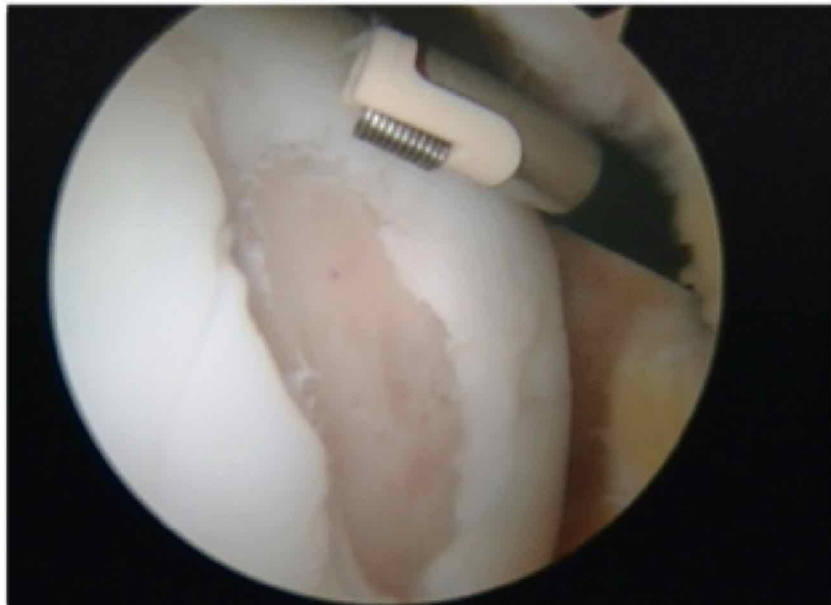# Lateral Release Artroscopico associato a Trasposizione Tendine Rotuleo



**INDICAZIONI SELEZIONATE**

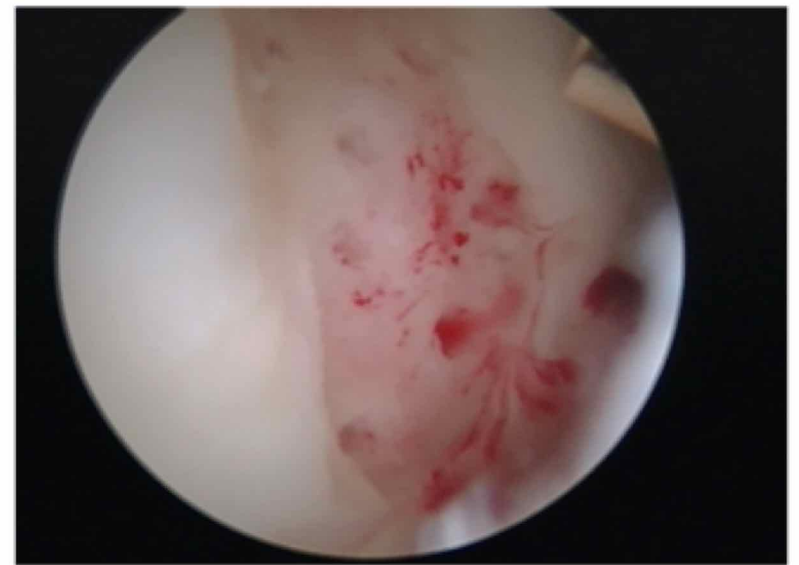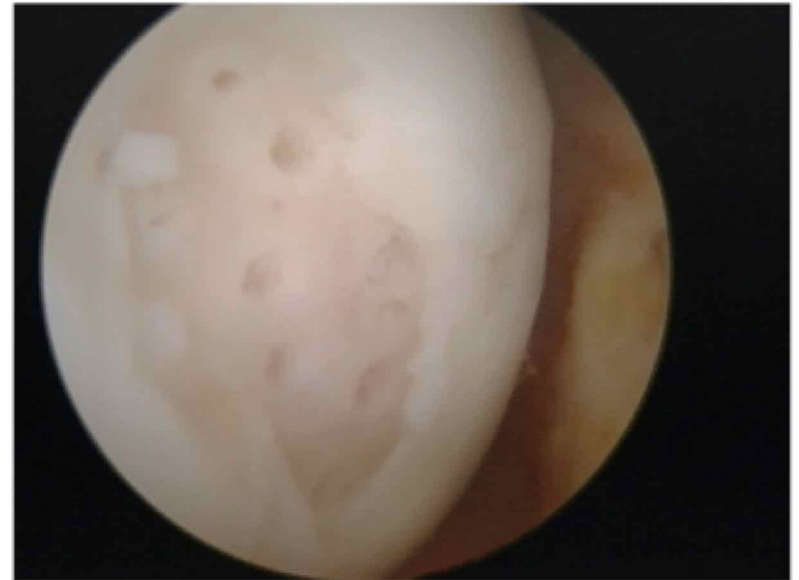# CONDROMALACIA

- Shaving
- Microfractures
- Termocondroplastica con RF
- Autologous chondrocyte implantation (ACI)





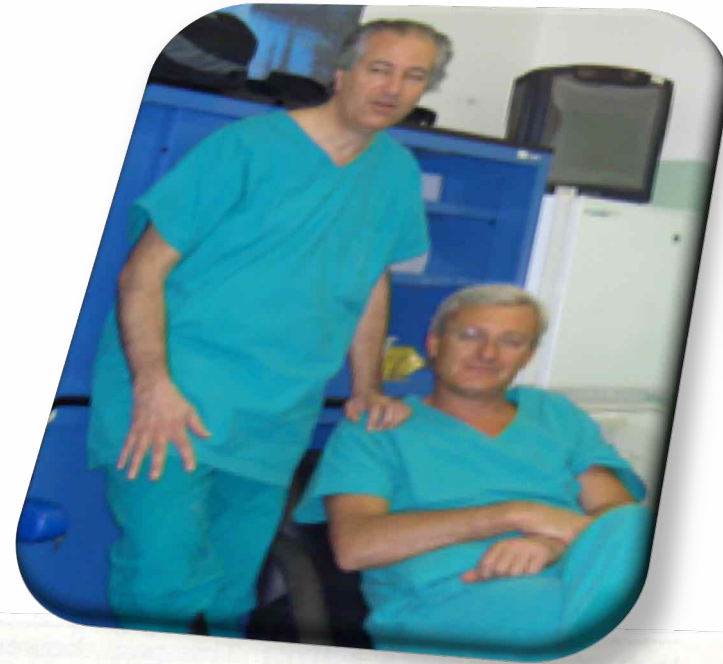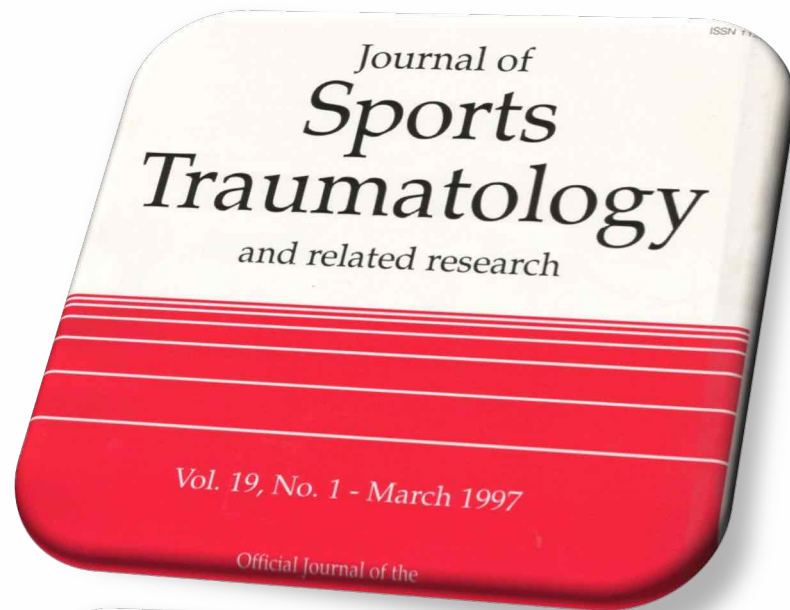
No displasia  
Maggiori indicazioni troclea  
Poche indicazioni rotula



Shaving  
Microfractures  
Compattazione con RF

**INDICAZIONI SELEZIONATE**

# JUMPER'S KNEE

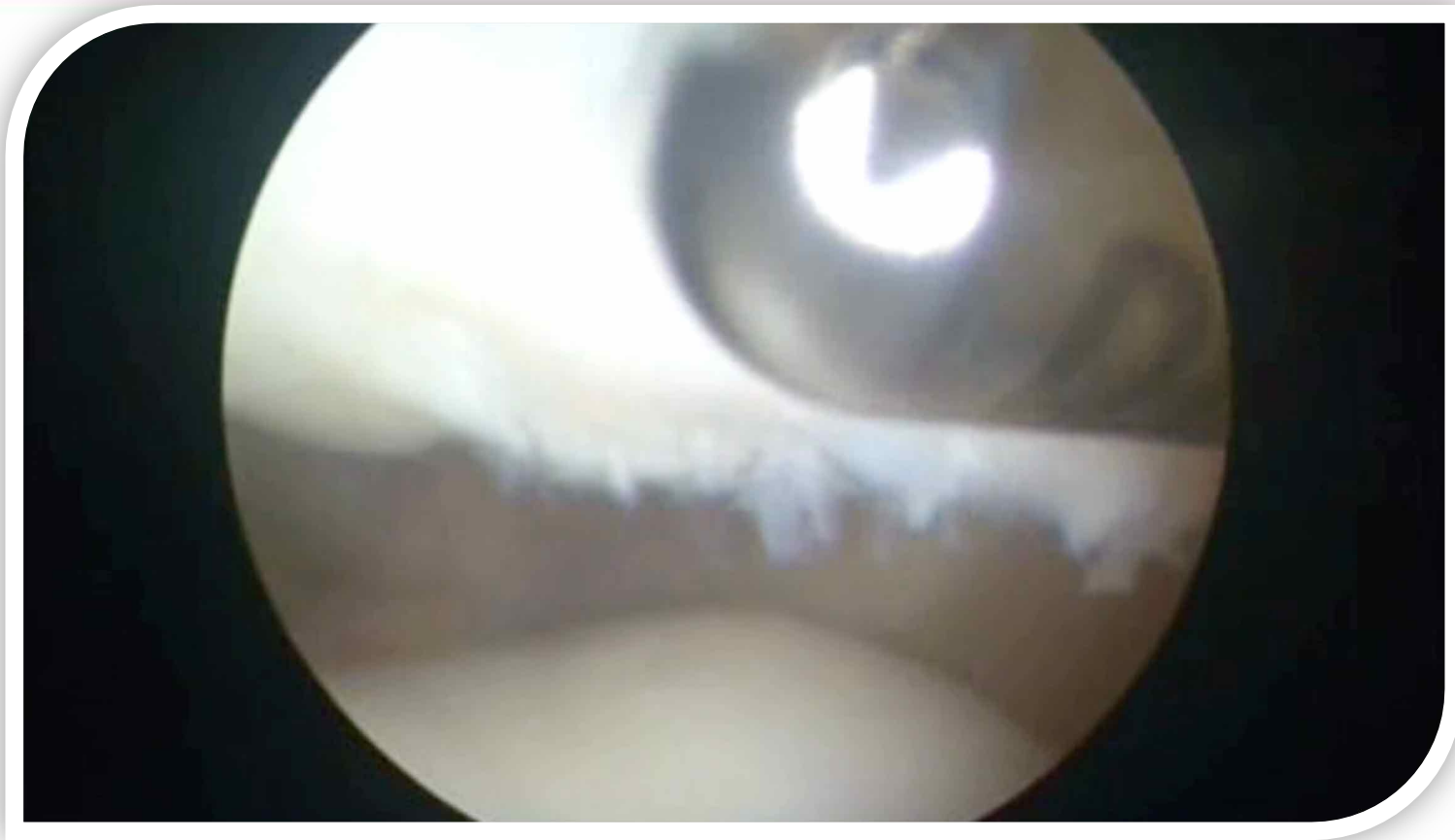


## Arthroscopic management of patellar tendinitis

R. Zini\* and G.C. Coari\*\*

\*Divisione Ortopedica-Traumatologica Ospedale S. Croce, Fano, Modulo di Artroscopia del Ginocchio,  
\*\*Divisione Ortopedica-Traumatologica, Ospedale di La Spezia

**INDICAZIONI MOLTO LIMITATE**  
**- FALLIMENTO RIAB/PRP**



- Sinoviectomia parziale
- Debridment inserzione tendinea
- Abrasione polo inferiore rotuleo

*Arthroscopy*. 2015 Dec;31(12):2424-9.e3. doi: 10.1016/j.arthro.2015.06.010. Epub 2015 Aug 3.

**Results of Surgical Treatment of Chronic Patellar Tendinosis (Jumper's Knee): A Systematic Review of the Literature.**

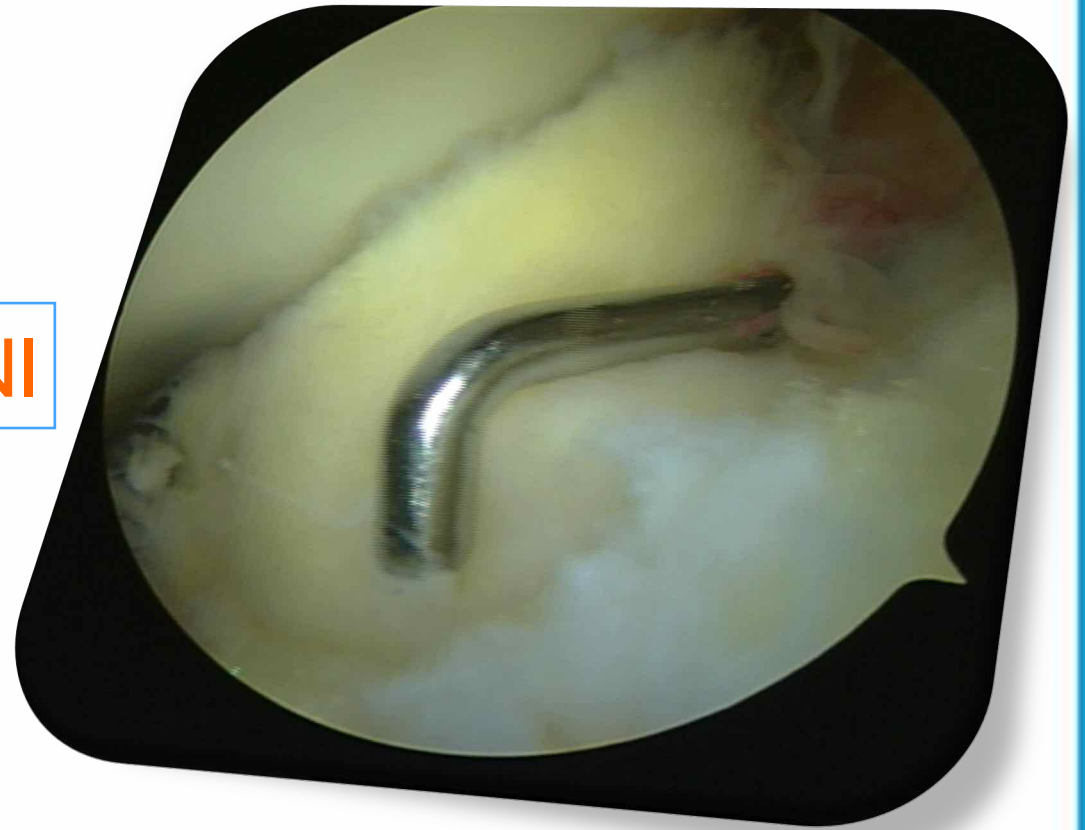
*Brockmeyer M<sup>1</sup>, Diehl N<sup>1</sup>, Schmitt C<sup>1</sup>, Kohn DM<sup>1</sup>, Lorbach O<sup>2</sup>.*



# JOGGER KNEE

## Hoffa Impingement

RARISSIME INDICAZIONI

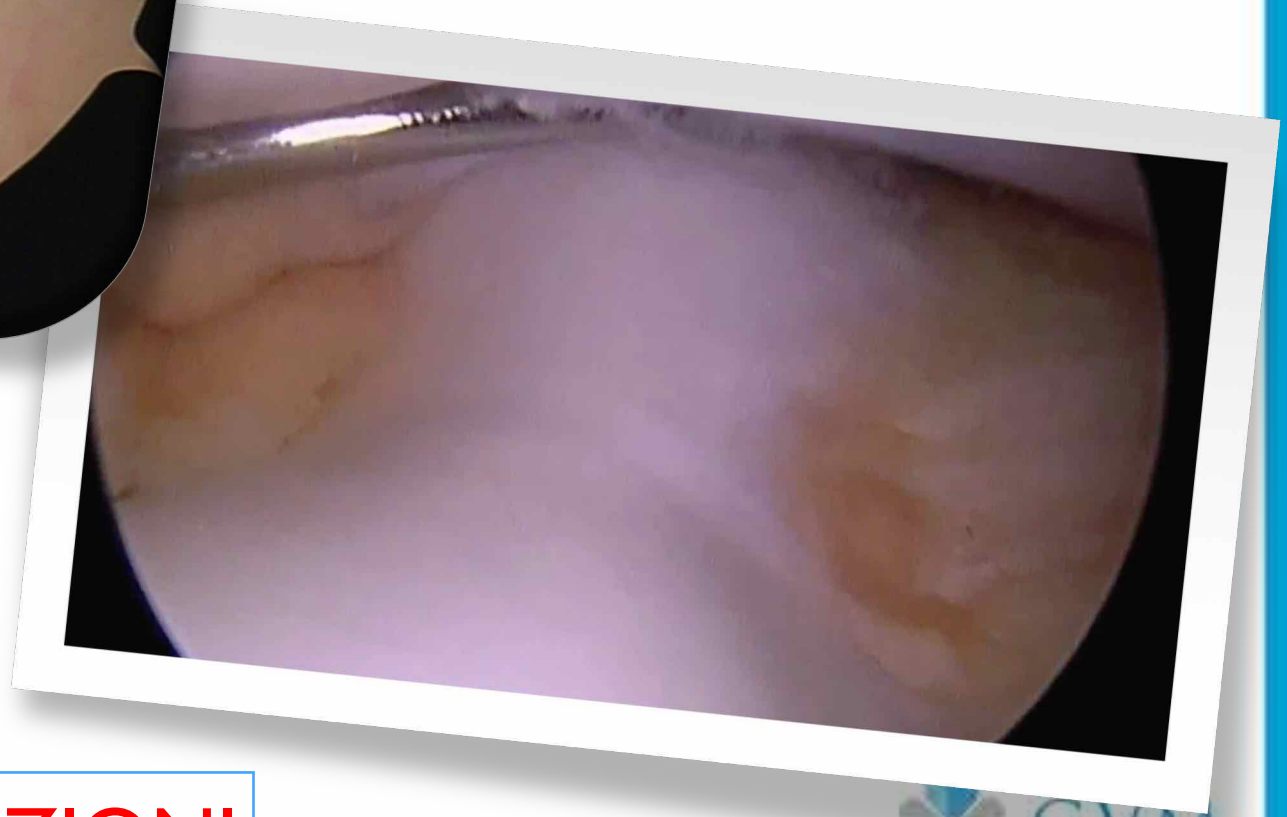
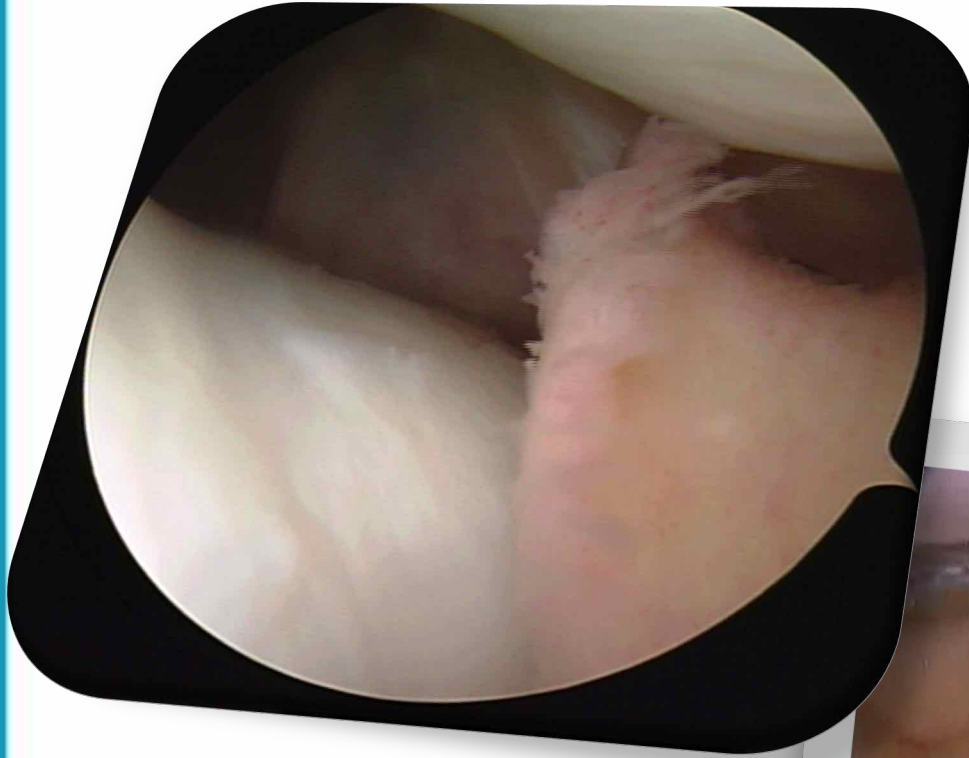


*Arthroscopy*. 2007 Nov;23(11):1180-1186.e1.

**Impingement of infrapatellar fat pad (Hoffa's disease): results of high-portal arthroscopic resection.**

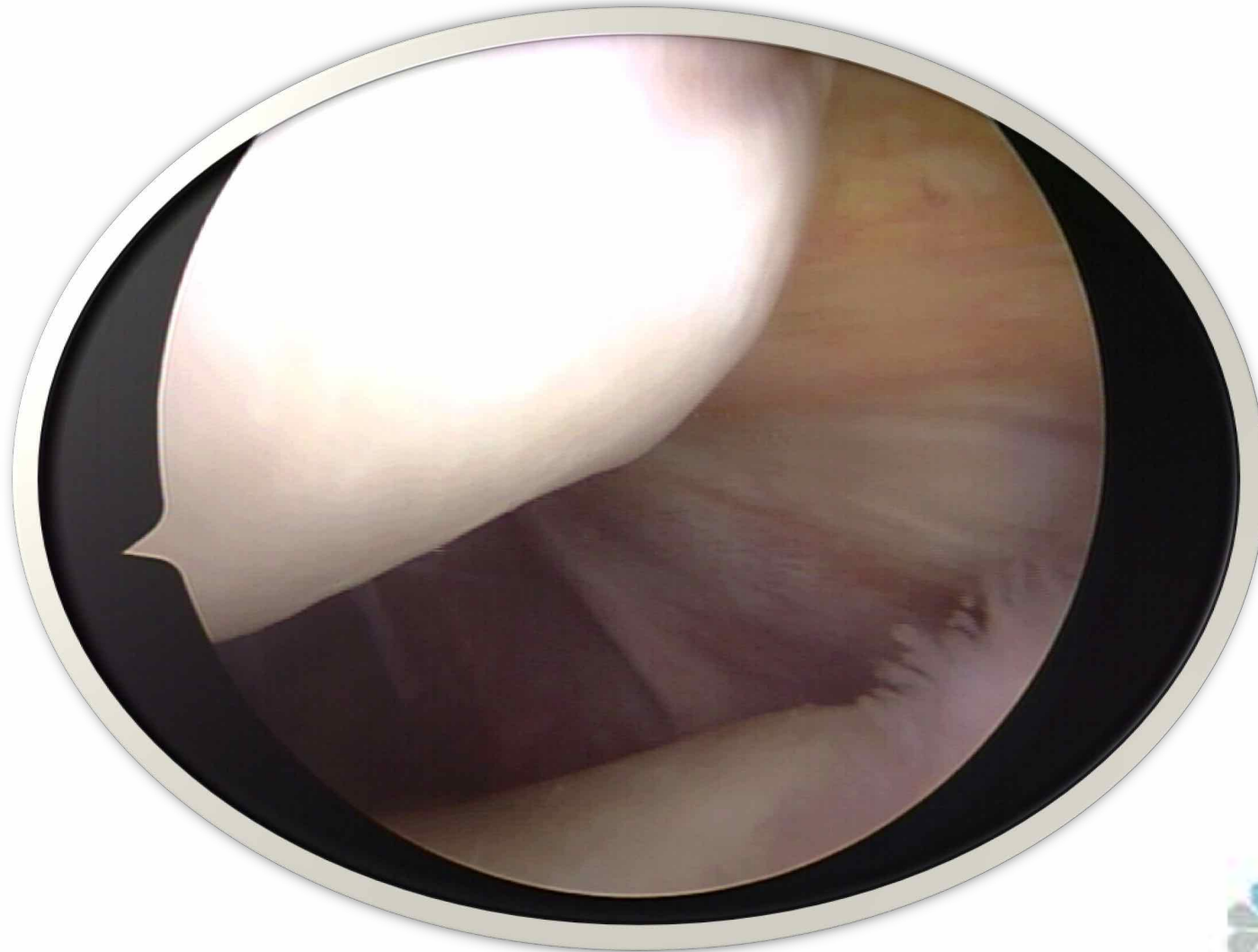
Kumar D<sup>1</sup>, Alvand A, Beacon JP.

# PLICAE



**NON PIU' INDICAZIONI**

# CONCLUSIONI



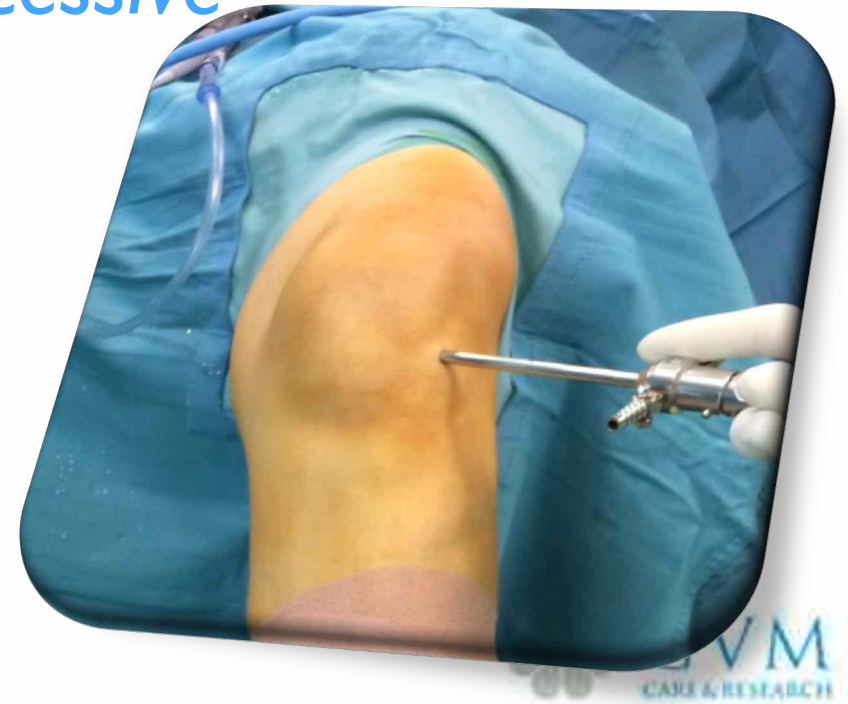



- *Sempre indicazioni limitate*
- *Inutile trattare l'effetto e non la causa*

*In passato forse indicazioni eccessive da parte di noi innamorati dell'artroscopia*

*Oggi ruolo ancora più limitato con indicazioni selezionate*





## *Non cedere alla tentazione di porre indicazione ad artroscopia per dolore anteriore di ginocchio*

- ragazze periodo post-puberale
- lieve disallineamento
- eccessivo dolore
- ipotrofia quadricipitale
- attività sportiva spinta
- famiglia allarmata



# INDICAZIONI ARTROSCOPICHE ATTUALI NELLA PATOLOGIA FEMORO-ROTULEA



## LATERAL RELEASE

Casi selezionati di Iperpressione Rotulea Esterna  
Associazione a Trasposizioni nelle Instabilità

## CONDROPATIE

Shaving/Microfractures/Condroplastica con RF  
Trocleari si – Rotulee no

## JUMPER'S KNEE

Casi selezionati



**...GRAZIE PER L'ATTENZIONE**

