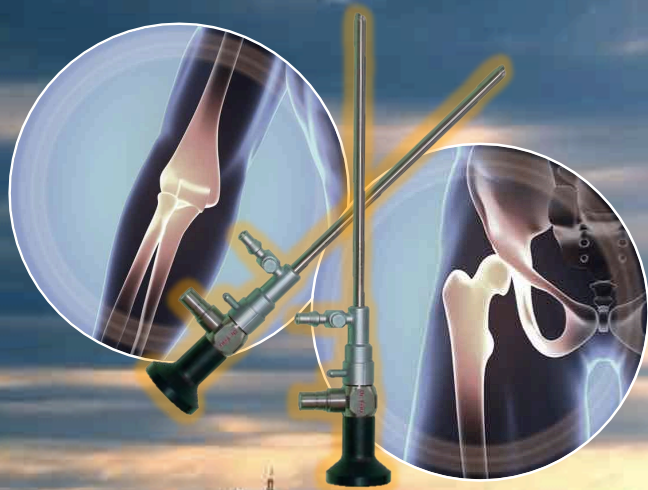


U.O. Chirurgia Protesica e dello Sport  
Responsabile: Prof. Massimiliano Salvi  
Casa di cura Polispecialistica Sant'Elena, Quartu Sant'Elena (CA) – Kinetica Sardegna, Gruppo Korian.

# Chirurgia artroscopica dell'anca e del gomito: due articolazioni figlie di un dio minore



**13**  
**Aprile**  
**2018**  
(9.00 – 17.30)

*Sala conferenze Parco Molentargius / Saline  
CAGLIARI, Via La Palma*

Relatori: Dott. Luigi Adriano Pederzini e Dott. Raul Zini

Presidenti: Dott. Francesco Caputo, Prof. Andrea Fabio Manunta  
Segreteria scientifica: Dott. Leonardo Puddu e Dott. Francesco Mattia Uboldi  
Segreteria organizzativa: Sig.ra Barbara Masala e Sig.ra Clelia Atzori

[Iscrizione gratuita obbligatoria: congressoartroscopia@gmail.com](mailto:congressoartroscopia@gmail.com)



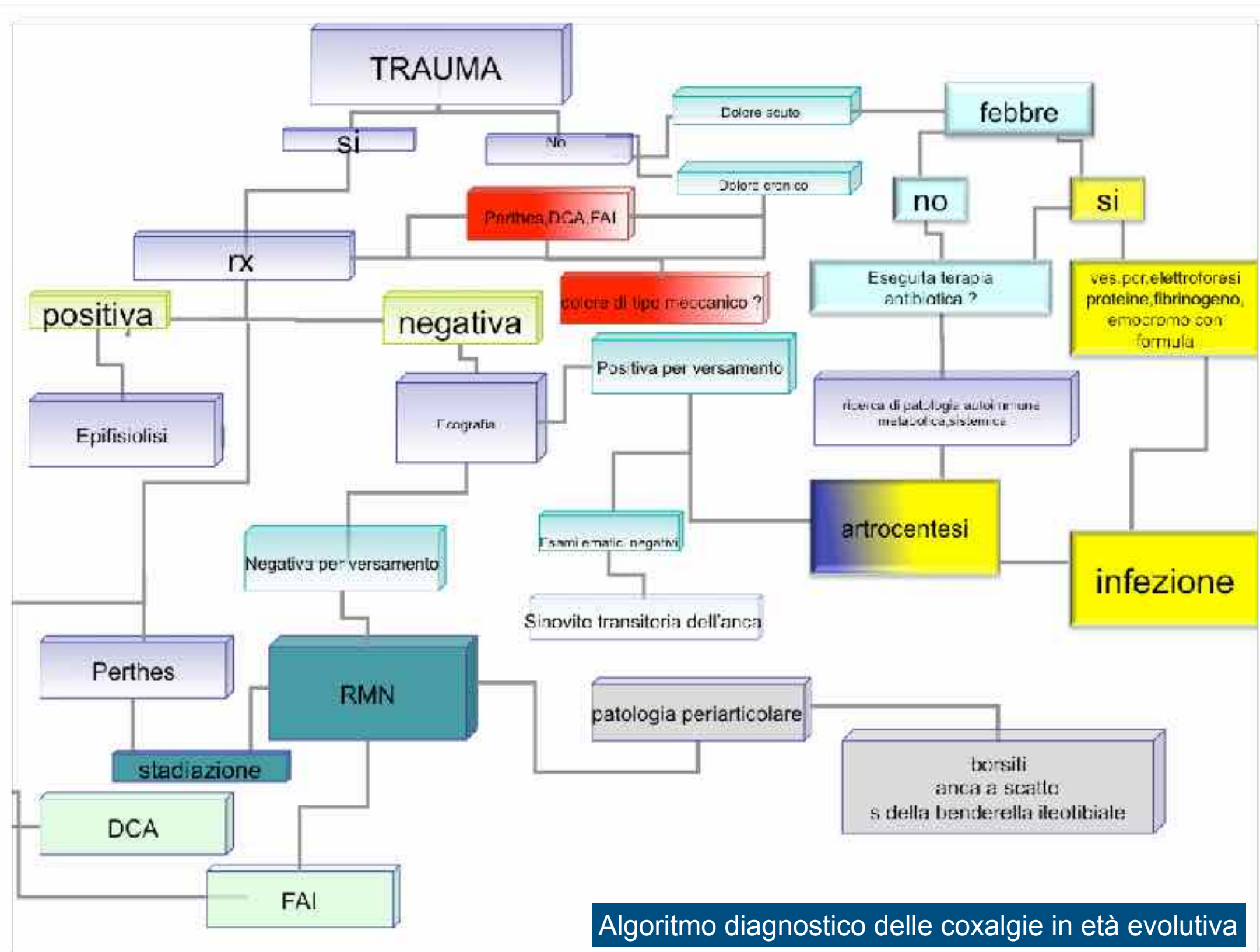
# COME VISITO L'ANCA

**RAUL ZINI**



Maria Cecilia Hospital Cotignola - Ravenna

# DIAGNOSI DIFFERENZIALE DELLA COXALGIA NELLO SPORTIVO



Algoritmo diagnostico delle coxalgie in età evolutiva





# Cause di dolore all'anca

## **Category 1: Visceral causes**

Inguinal hernia  
Other abdominal hernias  
Testicular torsion

## **Category 2: Hip-associated causes**

Acetabular labral tear and femoroacetabular impingement  
Osteoarthritis  
Snapping hip syndrome and iliopsoas tendonitis  
Avascular necrosis  
Iliotibial band syndrome

## **Category 3: Pubic symphyseal causes**

Rectus abdominis strain  
Adductor muscle-tendon dysfunction  
Rectus abdominis-adductor longus aponeurosis tear  
Osteitis pubis

## **Category 4: Infectious causes**

Septic arthritis  
Osteomyelitis

## **Category 5: Pelvic inflammatory disease**

Prostatitis  
Epididymitis and orchitis  
Herpes infection

## **Category 6: Inflammatory causes**

Endometriosis  
Inflammatory bowel disease  
Pelvic inflammatory disease

## **Category 7: Traumatic causes**

Stress fracture  
Tendon avulsion  
Muscle contusion  
Baseball pitcher-hockey goalie syndrome

## **Category 8: Developmental causes**

Apophysitis  
Growth plate stress injury or fracture  
Legg-Calvé-Perthes disease  
Developmental dysplasia  
Slipped capital femoral epiphysis

## **Category 9: Neurologic causes**

Nerve entrapment syndromes (e.g. ilioinguinal nerve)  
Referred pain  
Sacroiliitis  
Sciatic entrapment (piriformis syndrome)  
Hamstring strain  
Knee pain

## **Category 10: Neoplastic causes**

Testicular carcinoma  
Osteoid osteoma



# CARATTERISTICHE DEL DOLORE

## TIPO DI DOLORE

ACUTO, SUBACUTO, CRONICO

## COMPARSA DEL DOLORE

DOPO ATTIVITÀ FISICA, A RIPOSO...

## INTENSITA' DEL DOLORE

LIEVE, MEDIO, FORTE

## SEDE DEL DOLORE

INGUINE, COSCIA, TROCANTERE, GLUTEO, GINOCCHIO

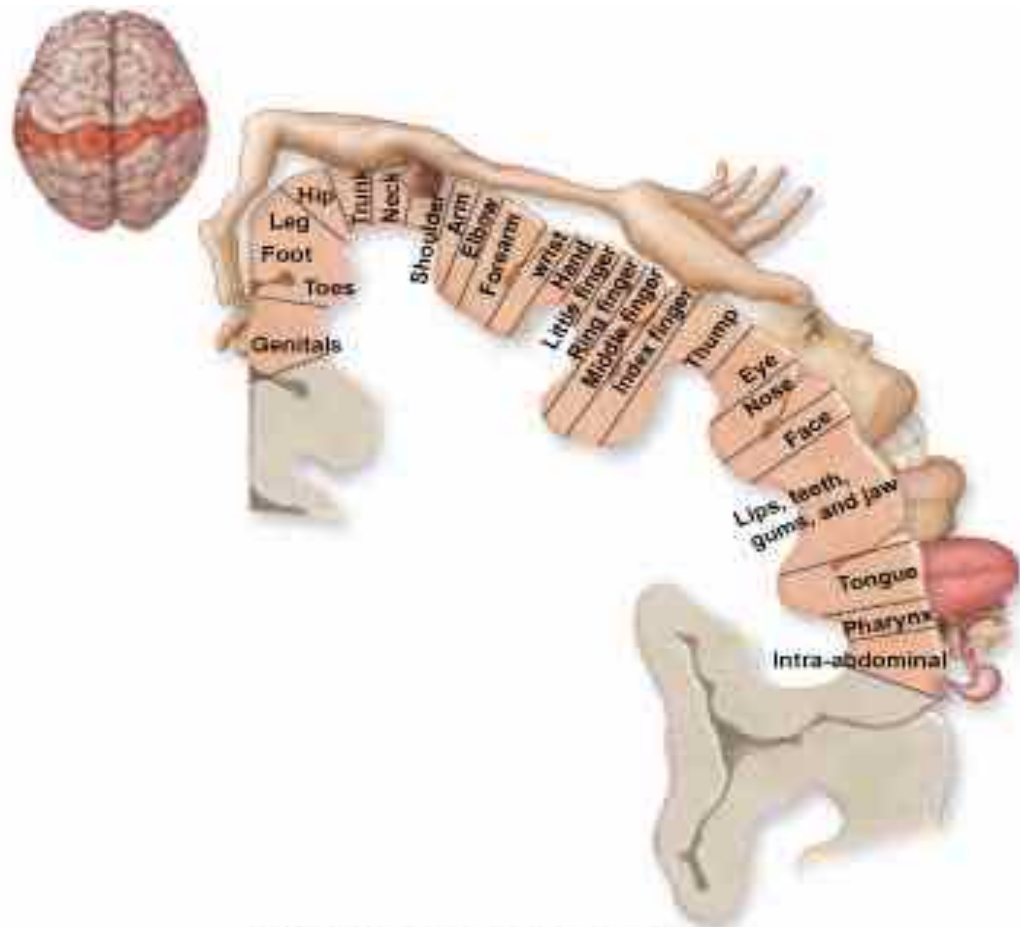


UNIVERSITÀ  
DEGLI STUDI  
DI FERRARA  
- EX LABORE FRUCTUS -





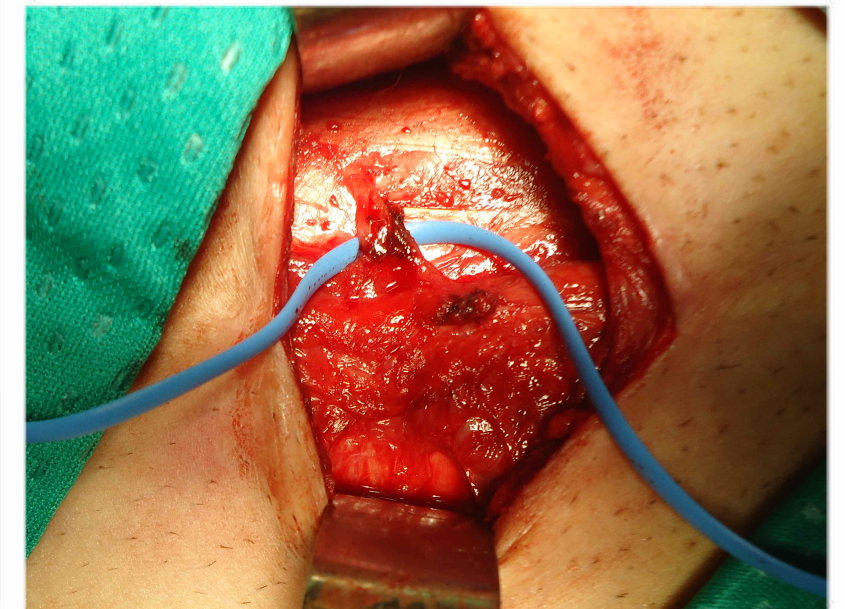
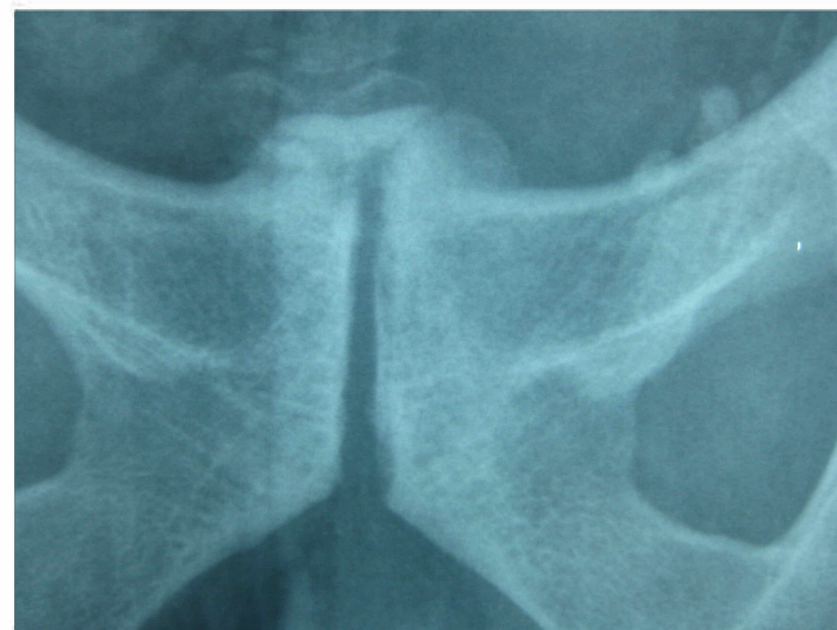
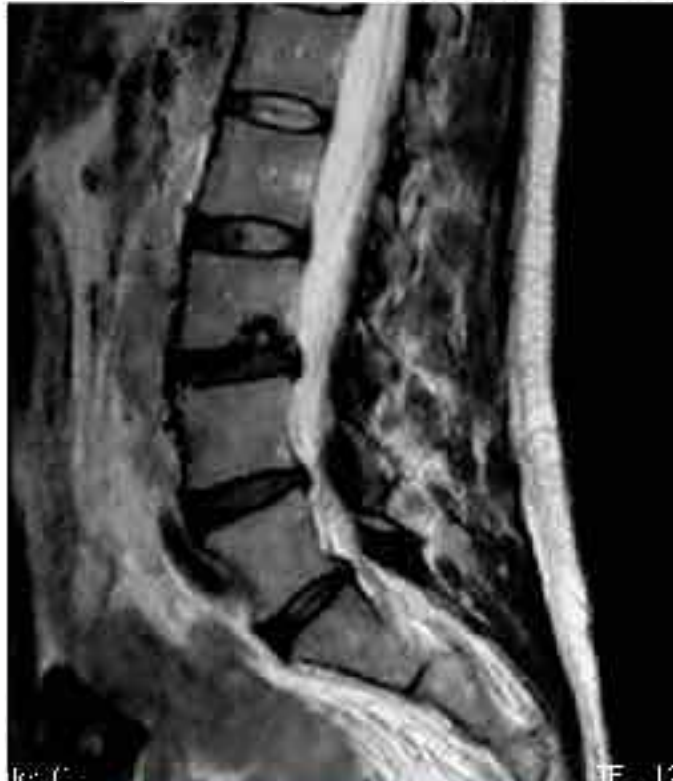# IL DOLORE PUÒ ESSERE RIFERITO



*“OVERLAPPING PAIN”*

## *PATOLOGIA*

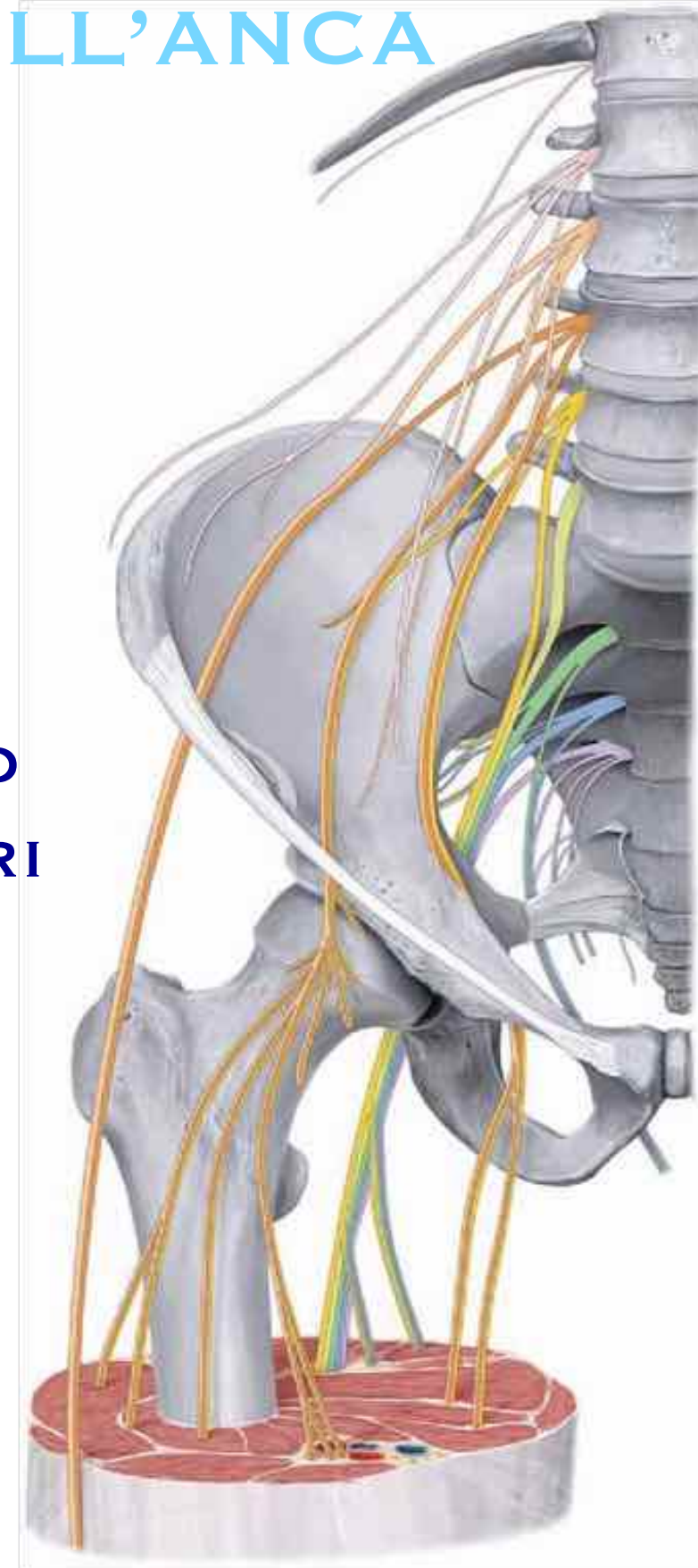
- *LOMBARE*
- *PELVICA*
- *INGUINALE*



# DIAGNOSI DELLE PATOLOGIE DELL'ANCA

## PERCORSO DIAGNOSTICO

- VALUTARE IL PAZIENTE NEL SUO COMPLESSO
- ESCLUDERE LE PATOLOGIE EXTRA-ARTICOLARI
- VALUTARE ARTICOLARITÀ E FUNZIONALITA'
- CAPIRE I PUNTI DOLOROSI
- SCEGLIERE POCHI E SIGNIFICATIVI TEST

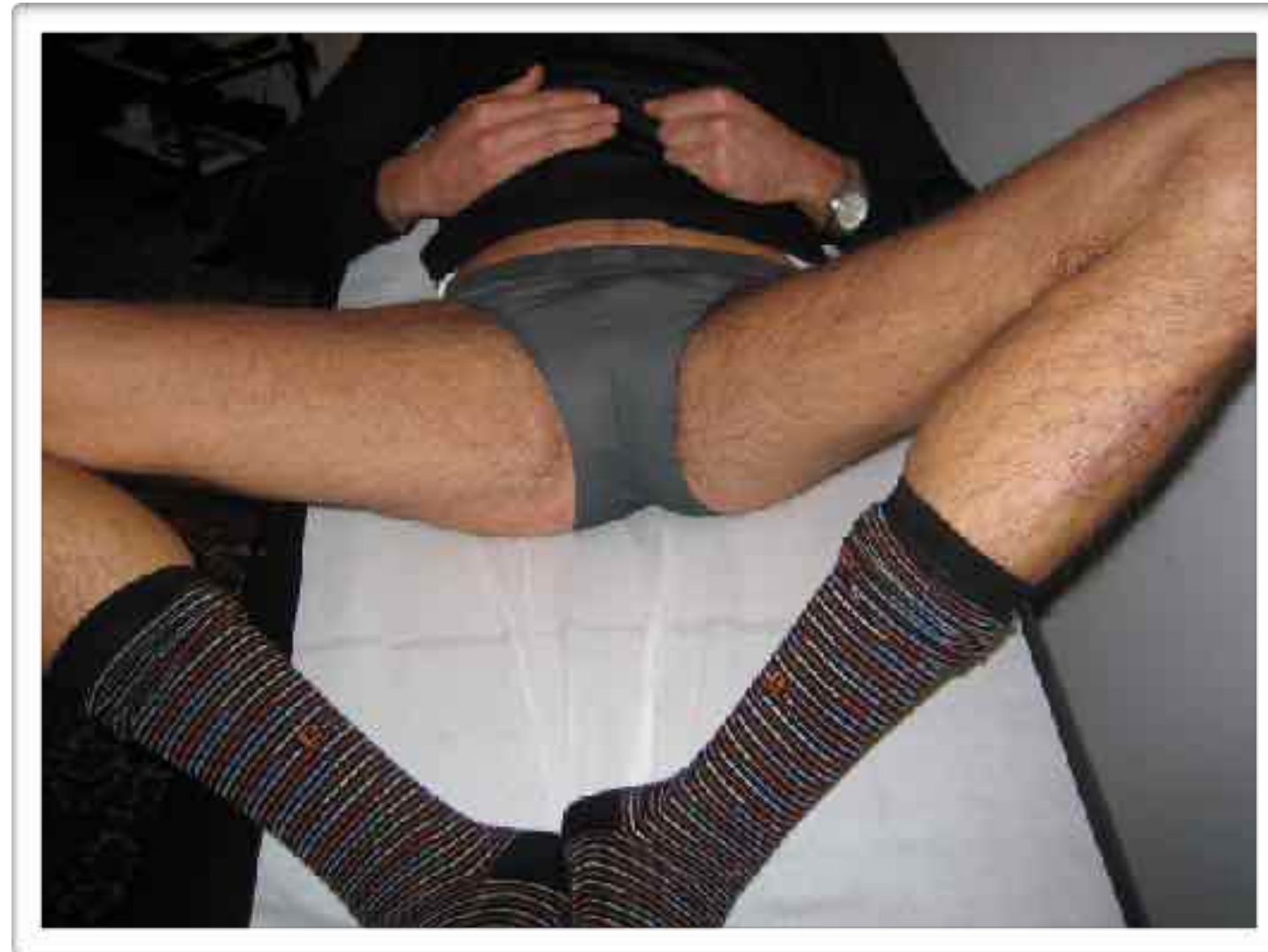

UNIVERSITÀ  
DEGLI STUDI  
DI FERRARA  
- EX LABORE FRUCTUS -

 **GVM**  
CARE & RESEARCH



# IL PRIMO SCREENING E' CLINICO E SEMEIOLOGICO




UNIVERSITÀ  
DEGLI STUDI  
DI FERRARA  
- EX LABORE FRUCTUS -



GVM  
CARE & RESEARCH

# ESAME OBIETTIVO

- **ISPEZIONE**
- **PALPAZIONE**
- **MISURAZIONI**
- **SEMEIOTICA**




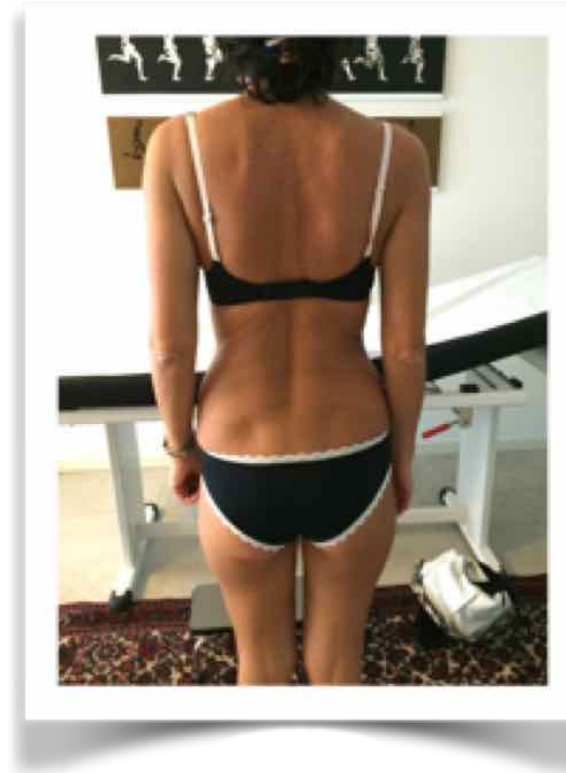
UNIVERSITÀ  
DEGLI STUDI  
DI FERRARA  
- EX LABORE FRUCTUS -





# ISPEZIONE

- **POSTURA**
- **ASIMMETRIE MUSCOLARI**
- **TRENDELEMBURG**
- **DEAMBULAZIONE**

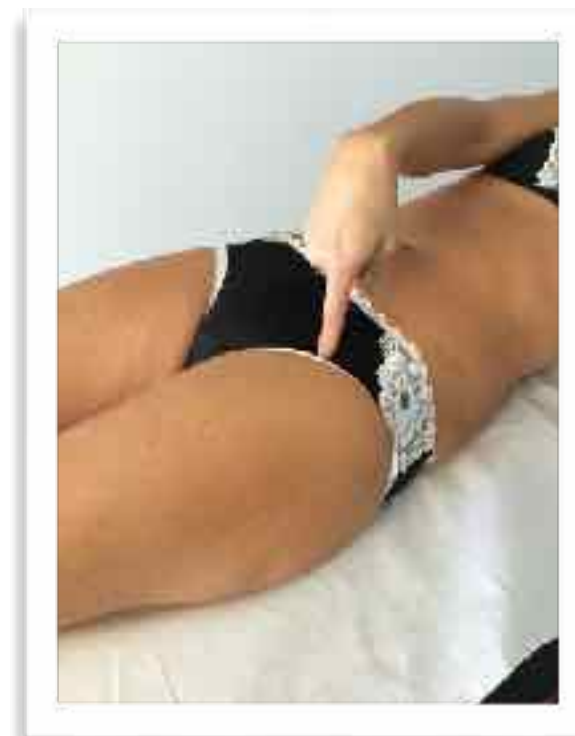
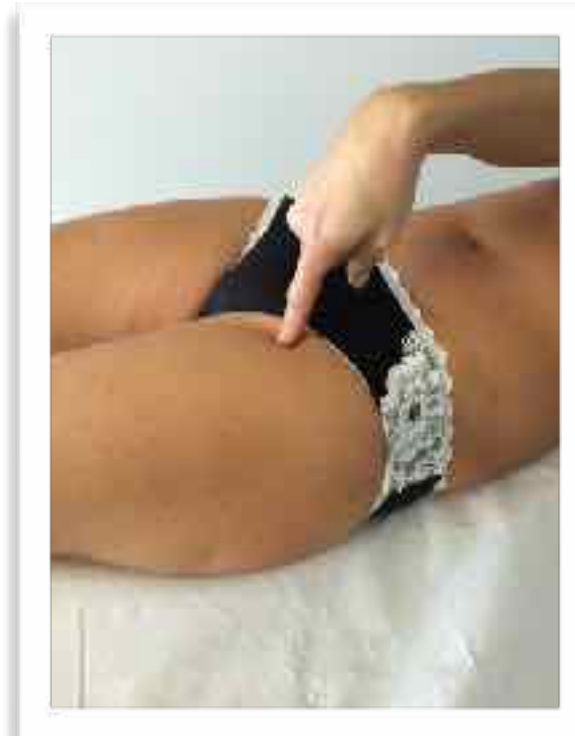



UNIVERSITÀ  
DEGLI STUDI  
DI FERRARA  
- EX LABORE FRUCTUS -

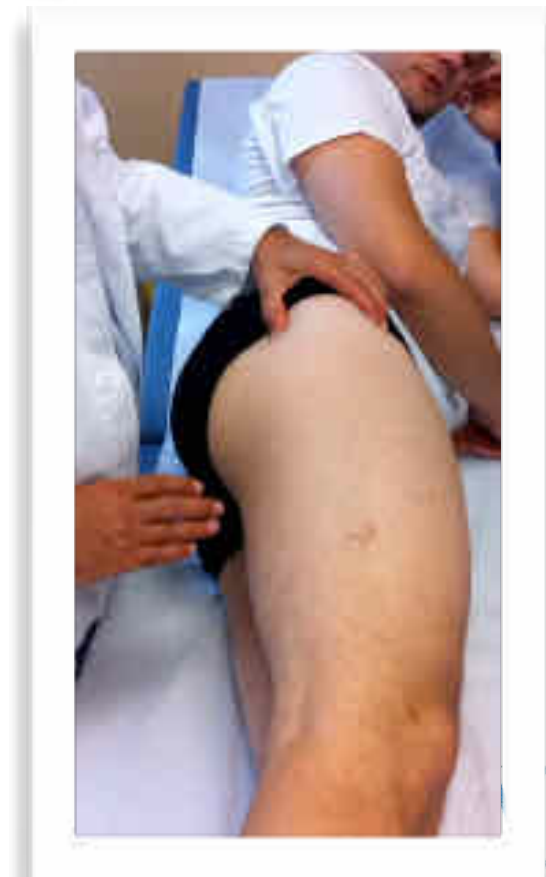
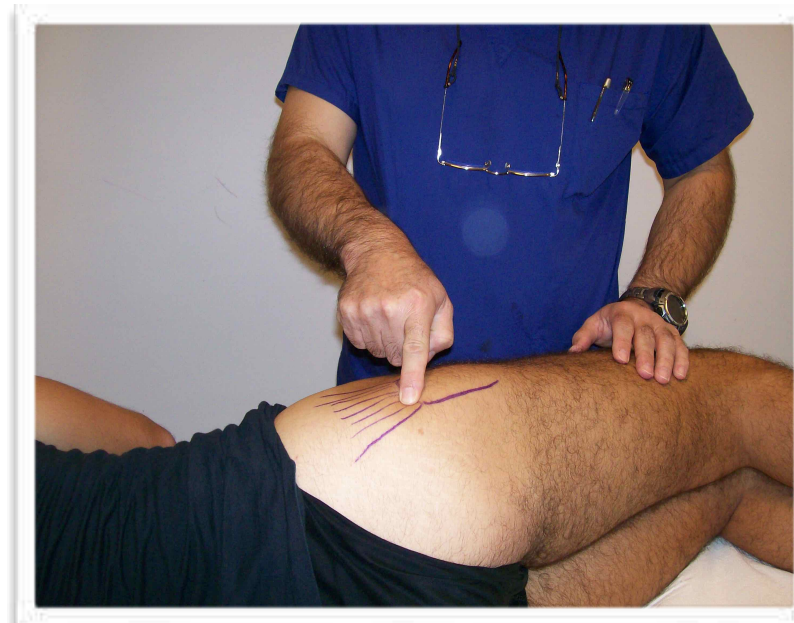
# PALPAZIONE

- **ONE FINGER RULE**



- **TROCHANTERIC TENDERNESS**



UNIVERSITÀ  
DEGLI STUDI  
DI FERRARA  
- EX LABORE FRUCTUS -

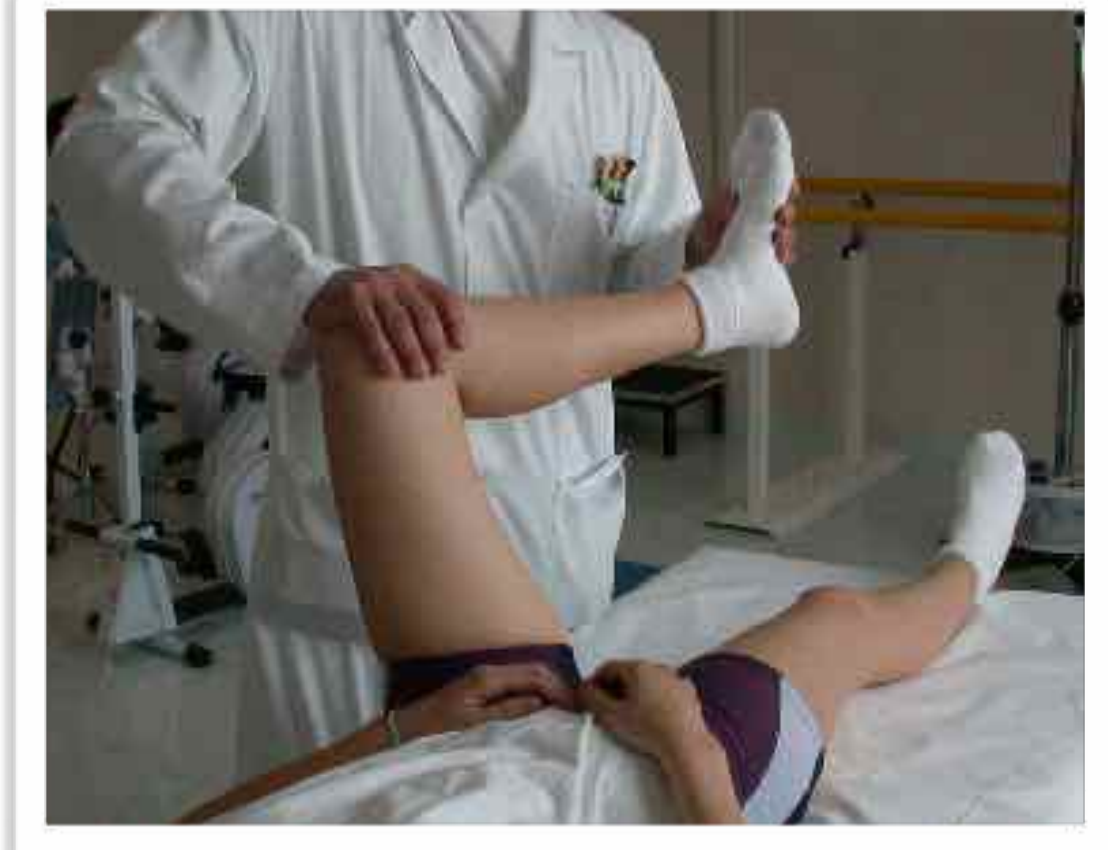
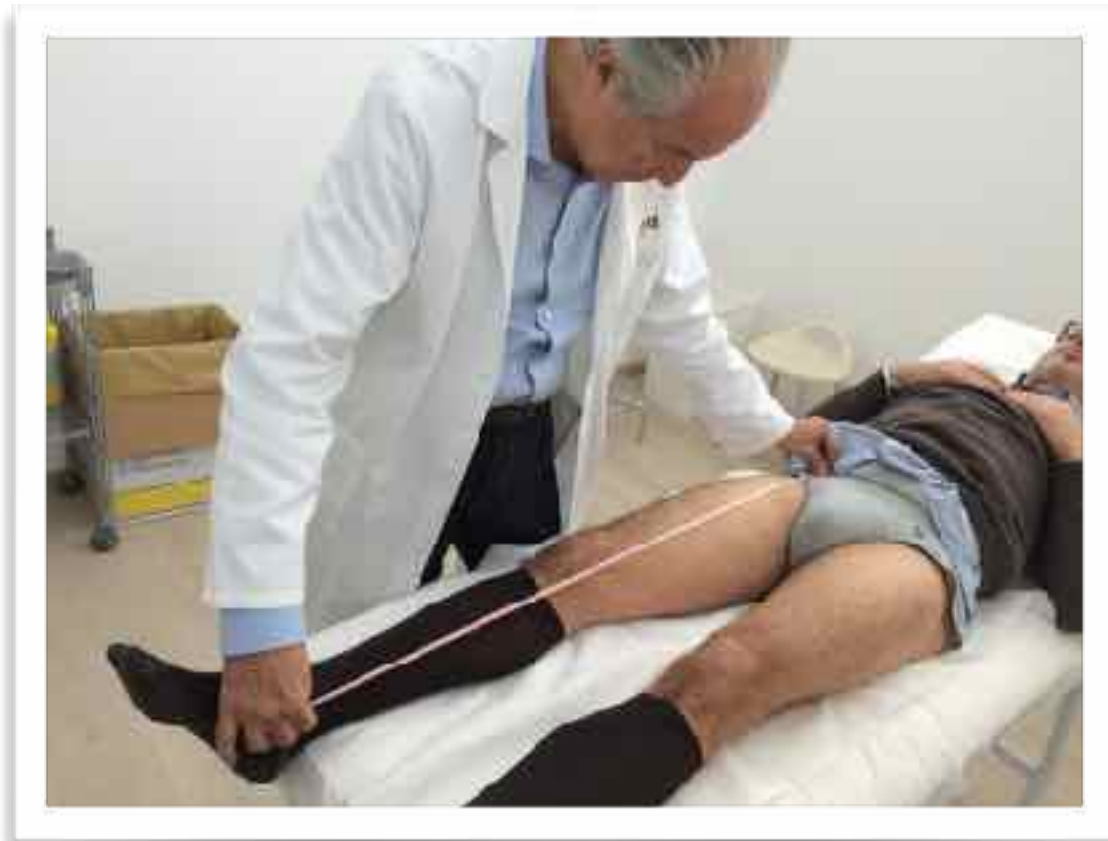
# MISURAZIONI

- D.S.M.

- ROM

FLESSIONE 125°  
ESTENSIONE 10-15°  
ABDUZIONE 45°  
ADDUZIONE 30°  
ROTAZIONE ESTERNA 45°  
ROTAZIONE INTERNA 40°



# TEST CLINICI

- ✓ ANTERIOR IMPINGEMENT TEST (FADDIR TEST)
- ✓ POSTERIOR IMPINGEMENT TEST
- ✓ PATRICK'S TEST (FABER TEST)
- ✓ LOG-ROLL TEST
- ✓ C-SIGN
- ✓ MCCARTHY'S TEST
- ✓ OBER-TEST
- ✓ DREHMANN'S TEST
- ✓ DEXRIT TEST
- ✓ DIRI TEST
- ✓ ANTERIOR APPREHENSION TEST
- ✓ POSTERIOR APPREHENSION TEST

**NUMEROSI,  
POCO SENSIBILI,  
SPESSE ASPECIFICI,  
SOVRAPPONIBILI**

- ✓ CONOSCERLI TUTTI
- ✓ SCEGLIERNE POCHI



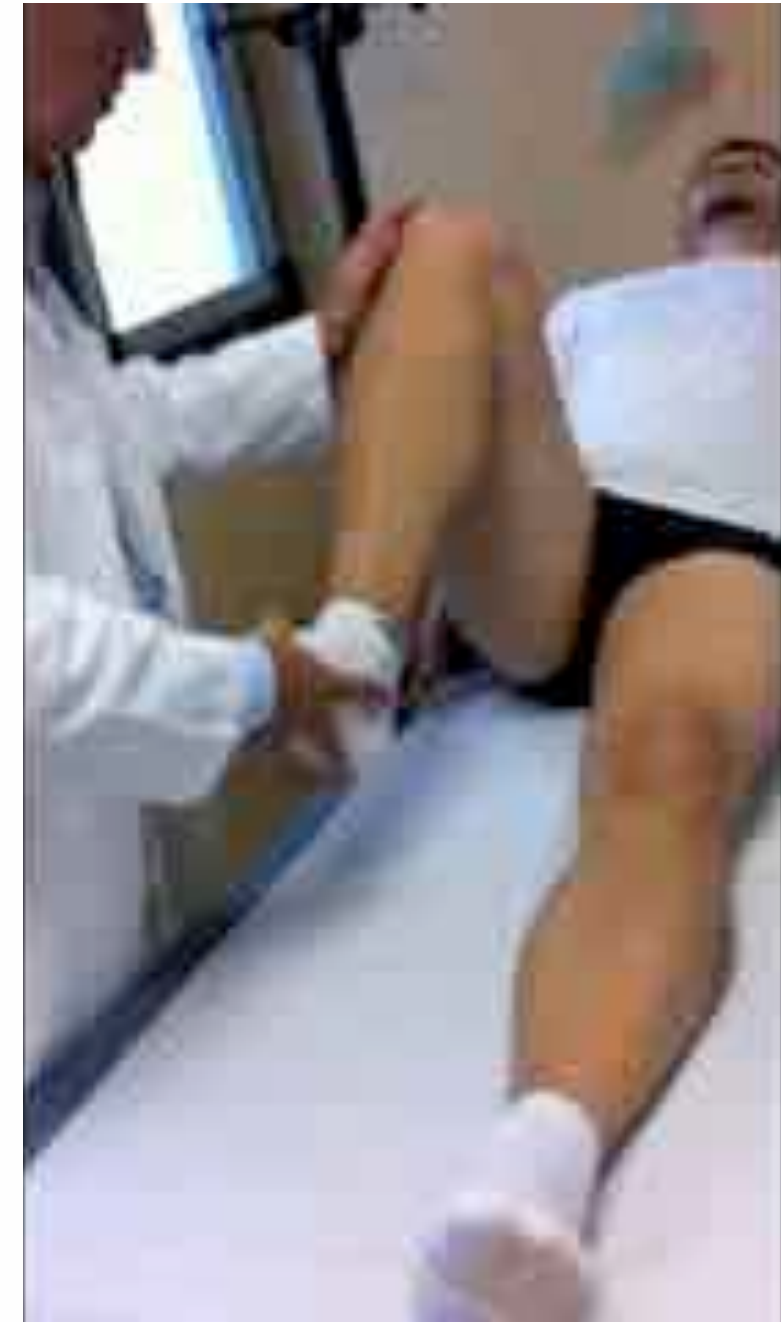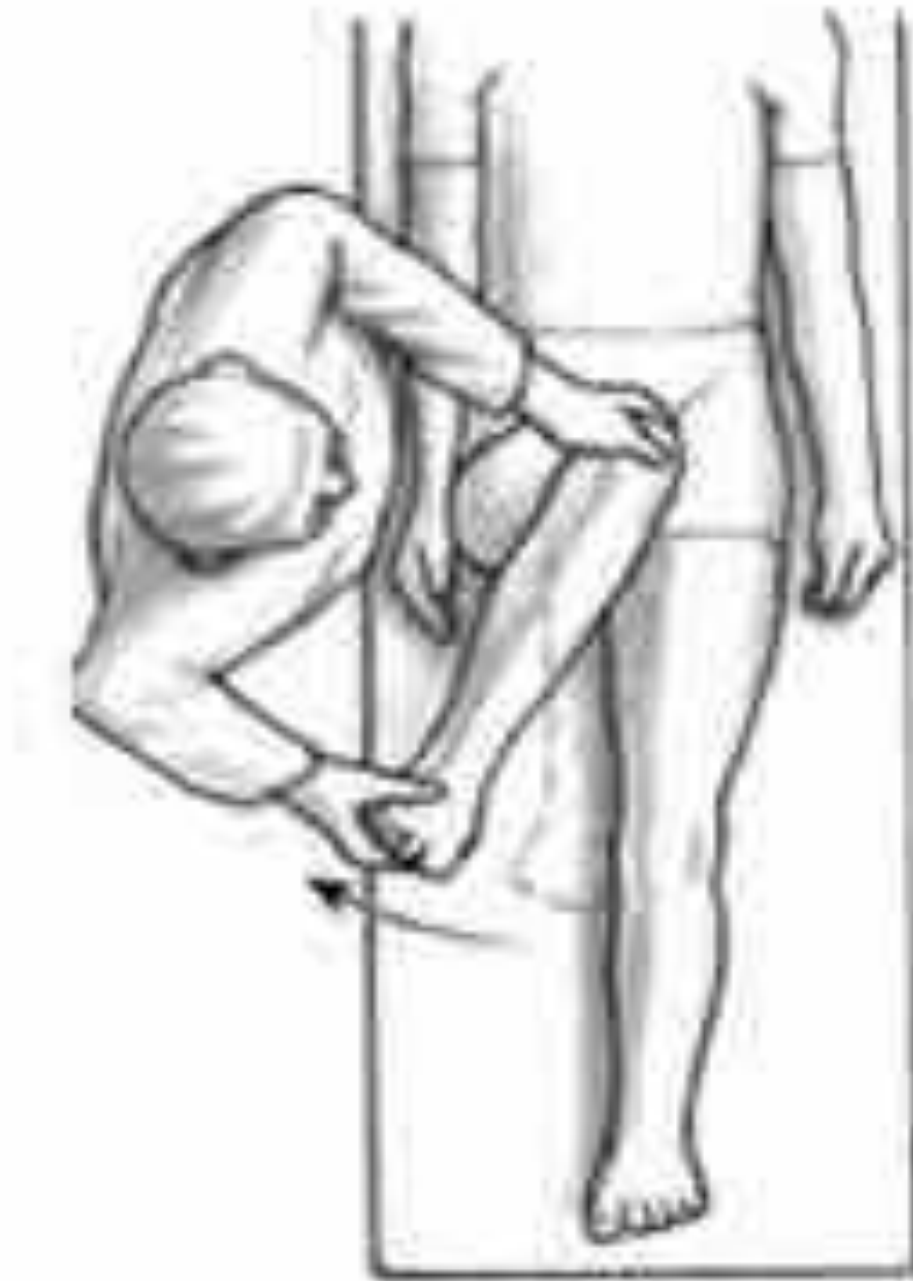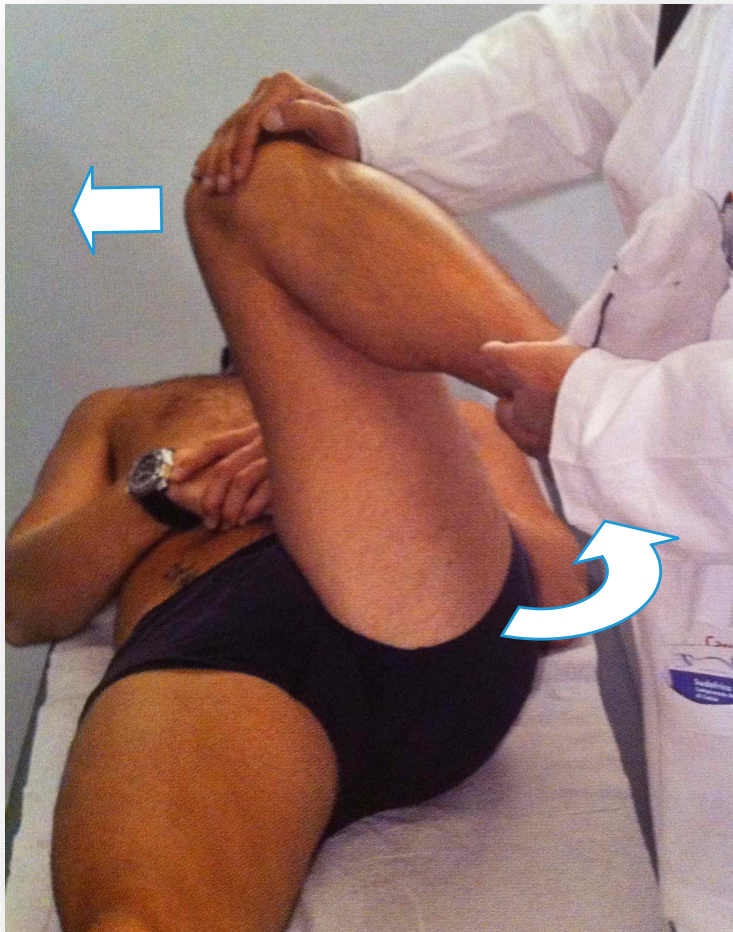
UNIVERSITÀ  
DEGLI STUDI  
DI FERRARA  
- EX LABORE FRUCTUS -





**F.A.I.**

## **FADDIR TEST (IMPINGEMENT TEST)**



**SENSIBILITÀ 78%**

**SPECIFICITÀ 10%**



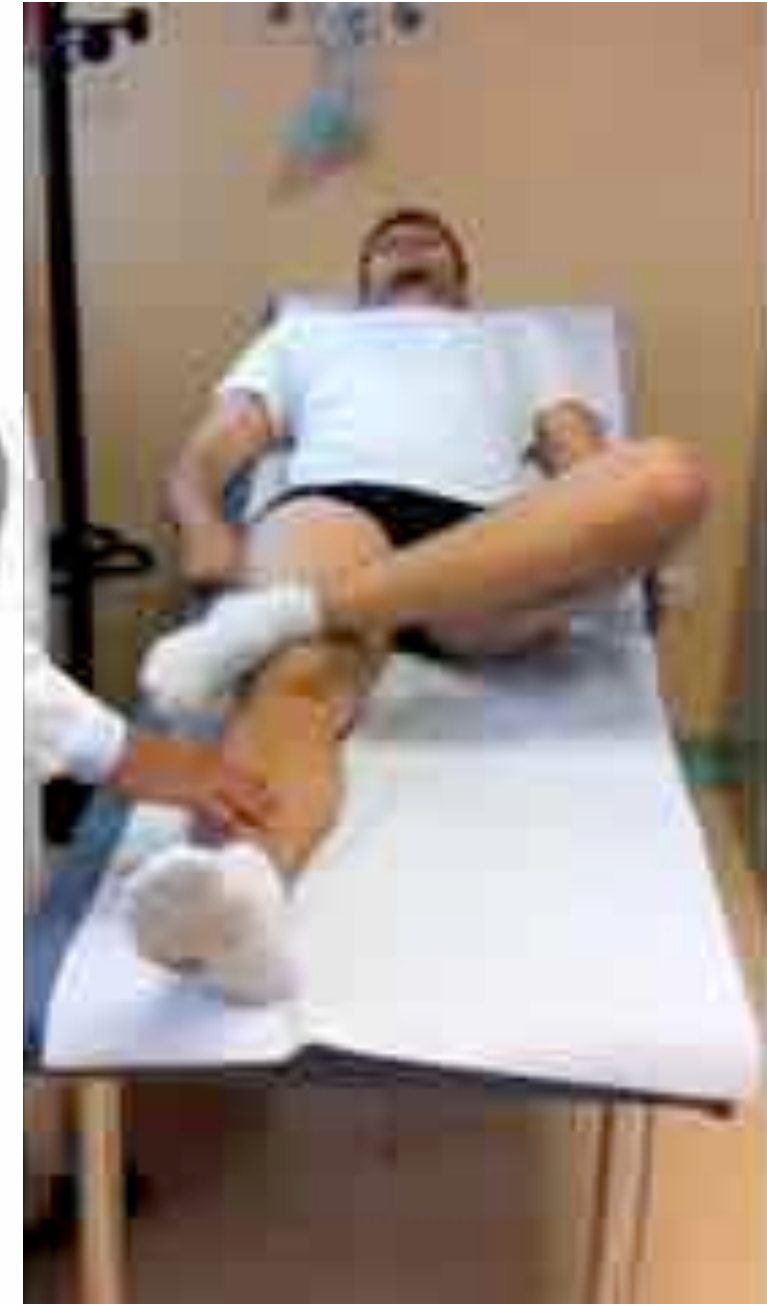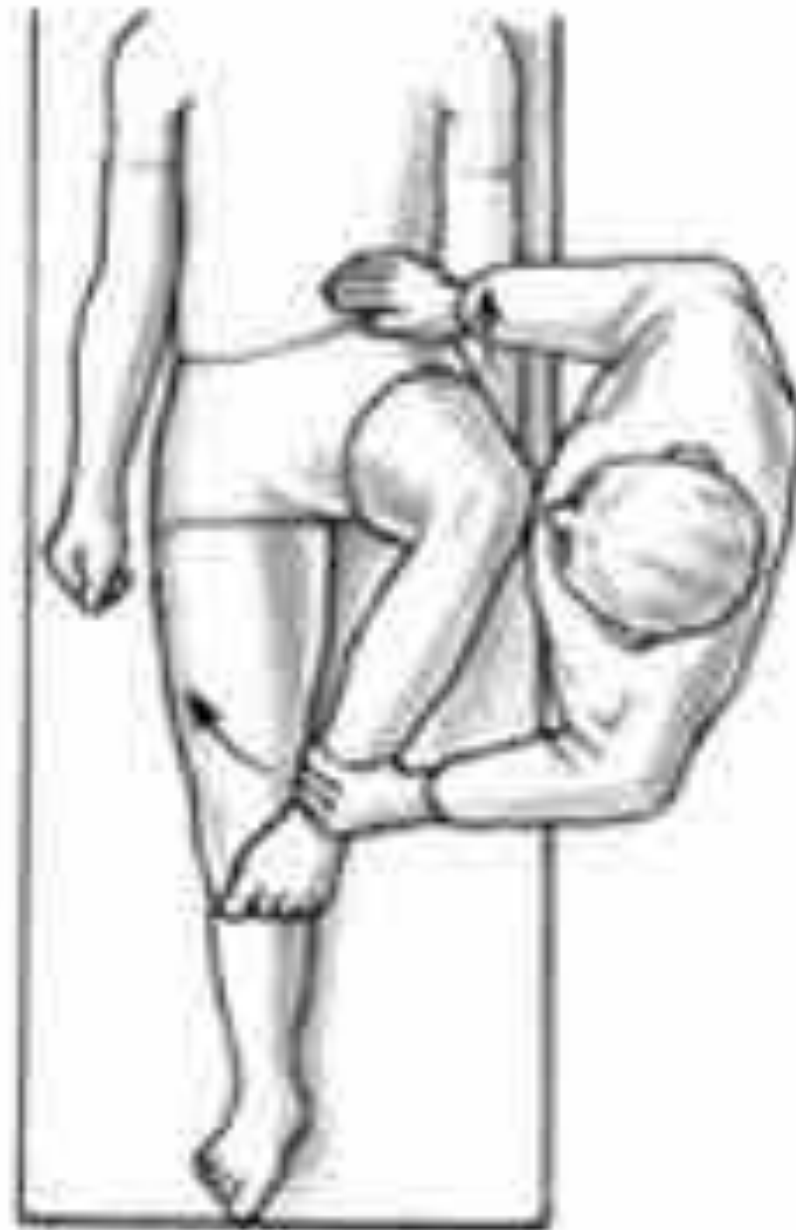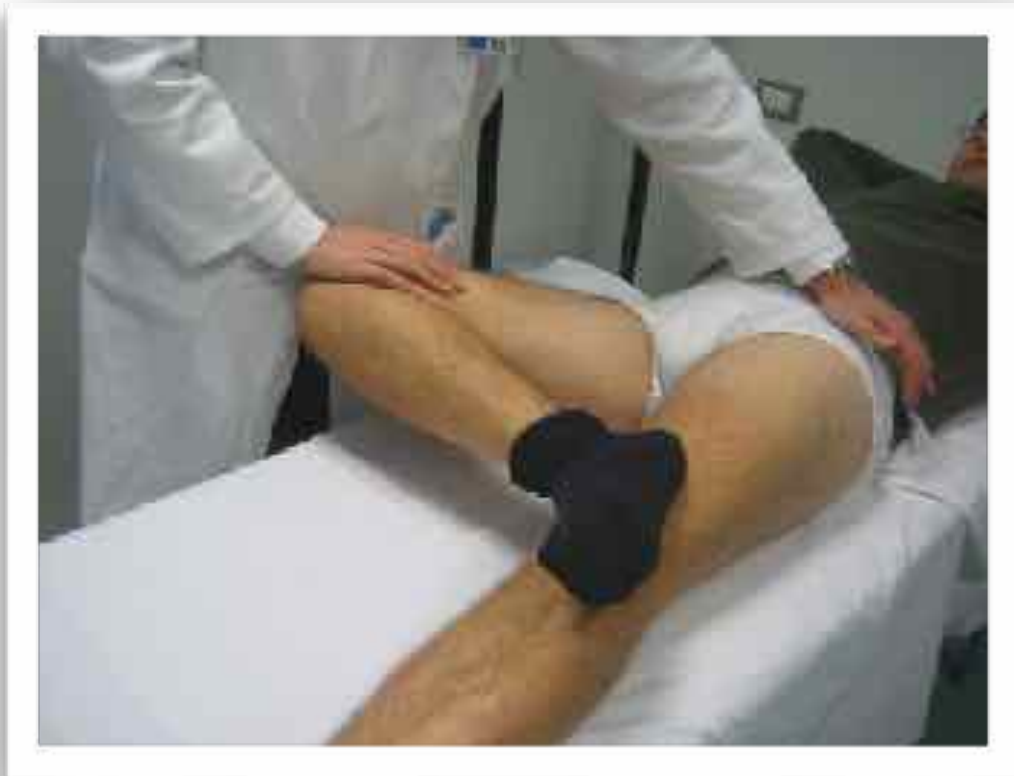**UNIVERSITÀ  
DEGLI STUDI  
DI FERRARA**  
- EX LABORE FRUCTUS -



**GVM**  
CARE & RESEARCH

**F.A.I.**

## **FABER TEST (PATRICK-TEST)**



**SENSIBILITA' 60%**

**SPECIFICITÀ 18%**

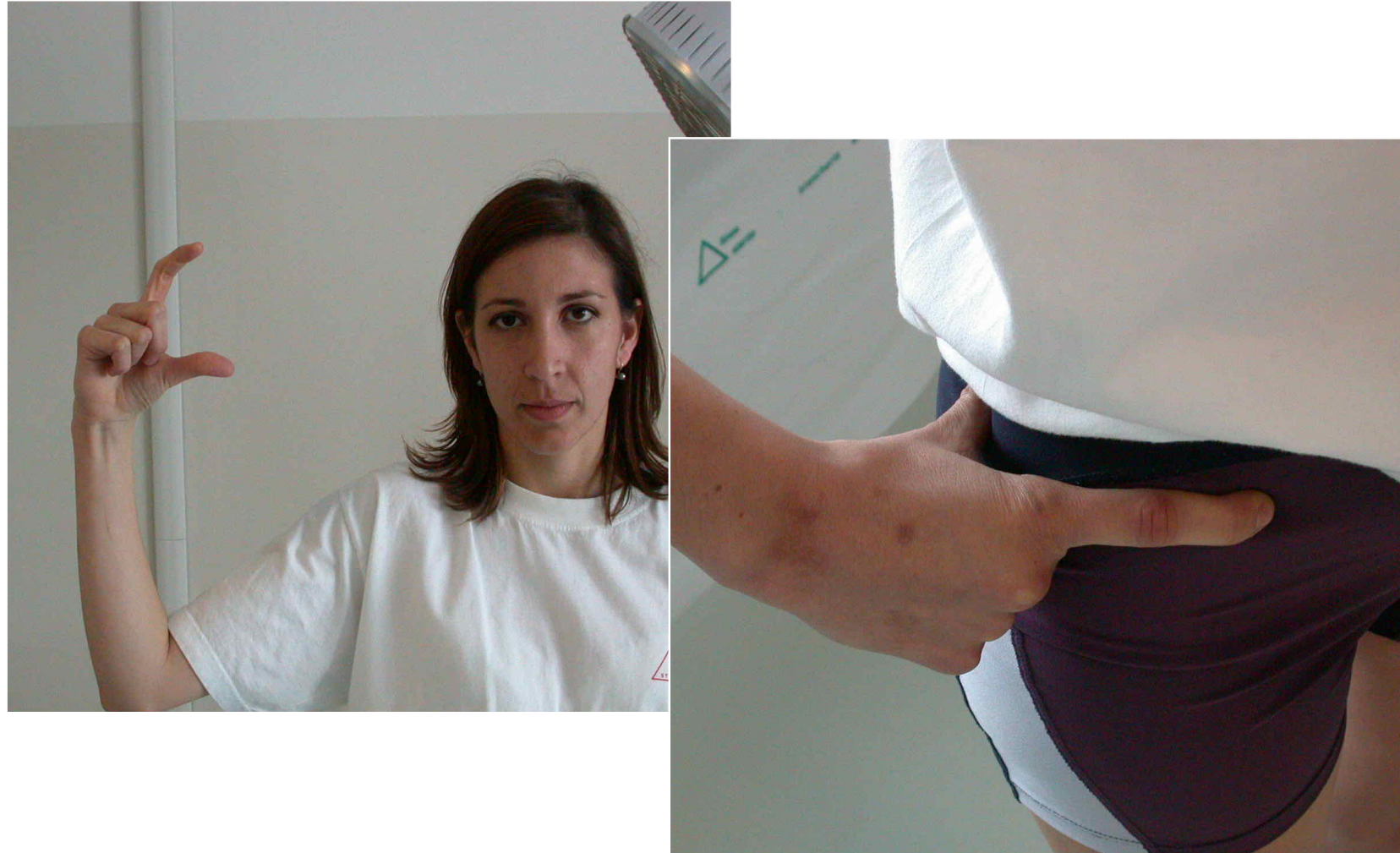

**UNIVERSITÀ  
DEGLI STUDI  
DI FERRARA**  
- EX LABORE FRUCTUS -





# F.A.I. C-SIGN



**SIGNIFICATIVO PER LESIONE  
DEL LABBRO ACETABOLARE**



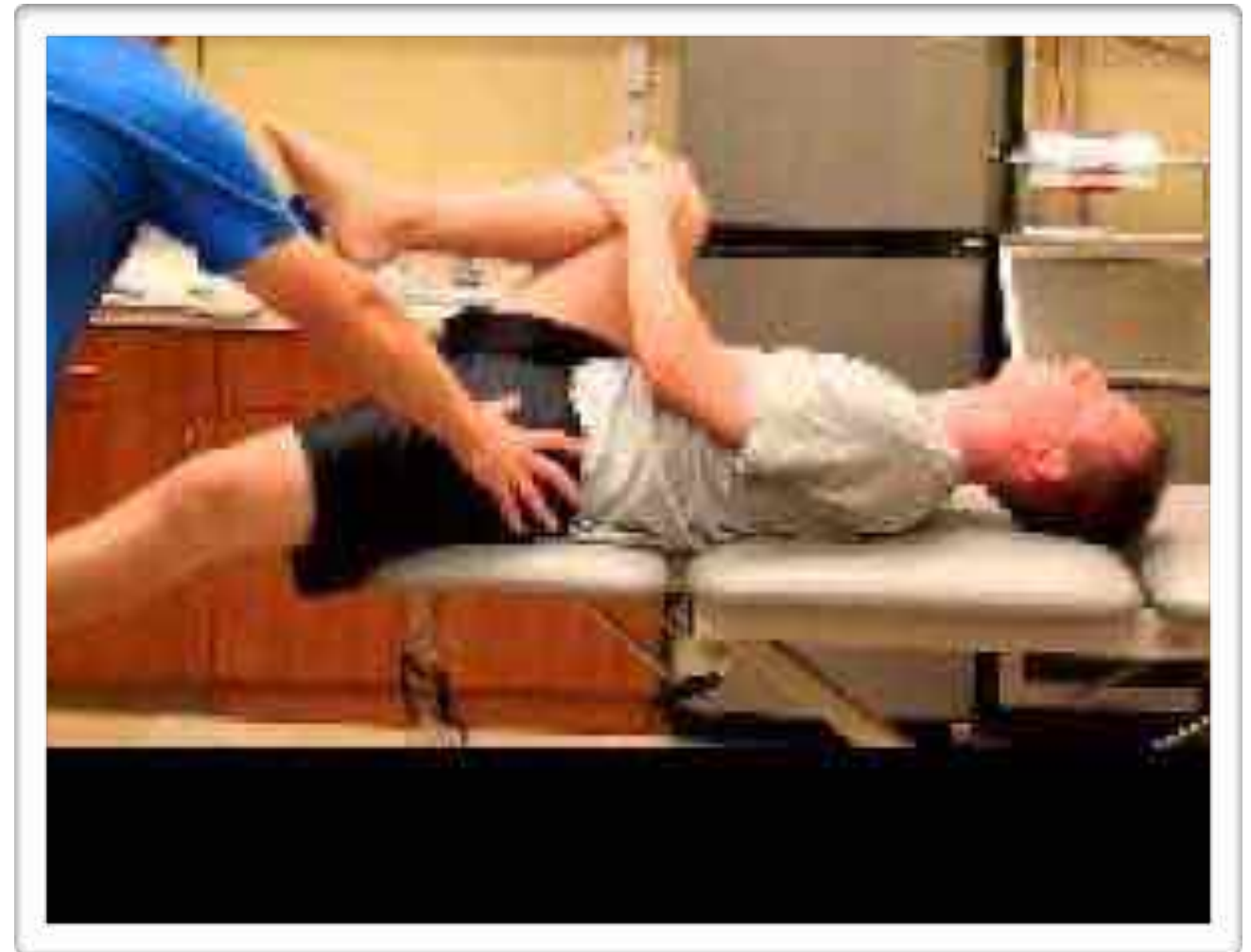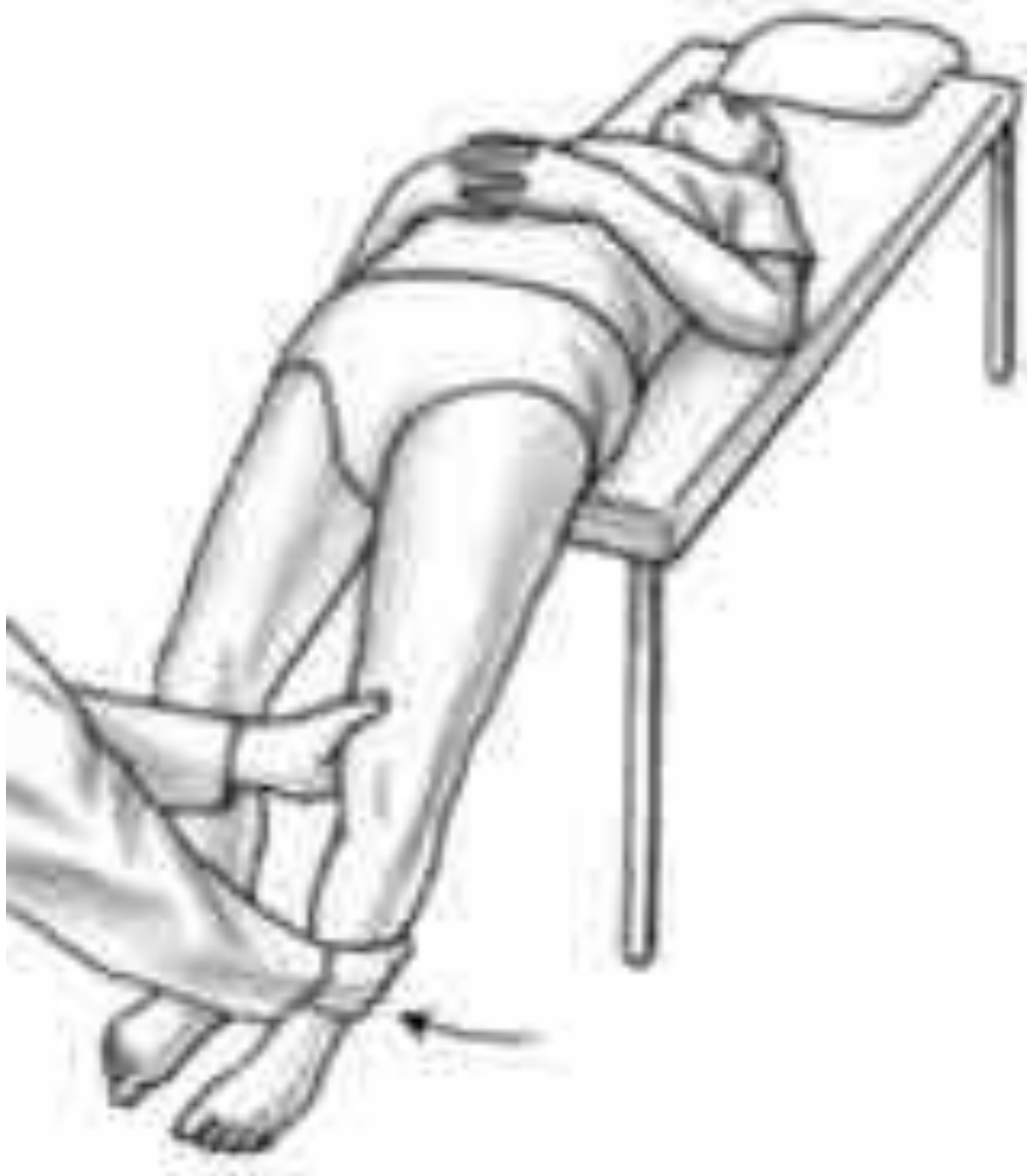UNIVERSITÀ  
DEGLI STUDI  
DI FERRARA  
- EX LABORE FRUCTUS -



GVM  
CARE & RESEARCH

**F.A.I.**

## **POSTERIOR IMPINGEMENT TEST (EABER-TEST)**



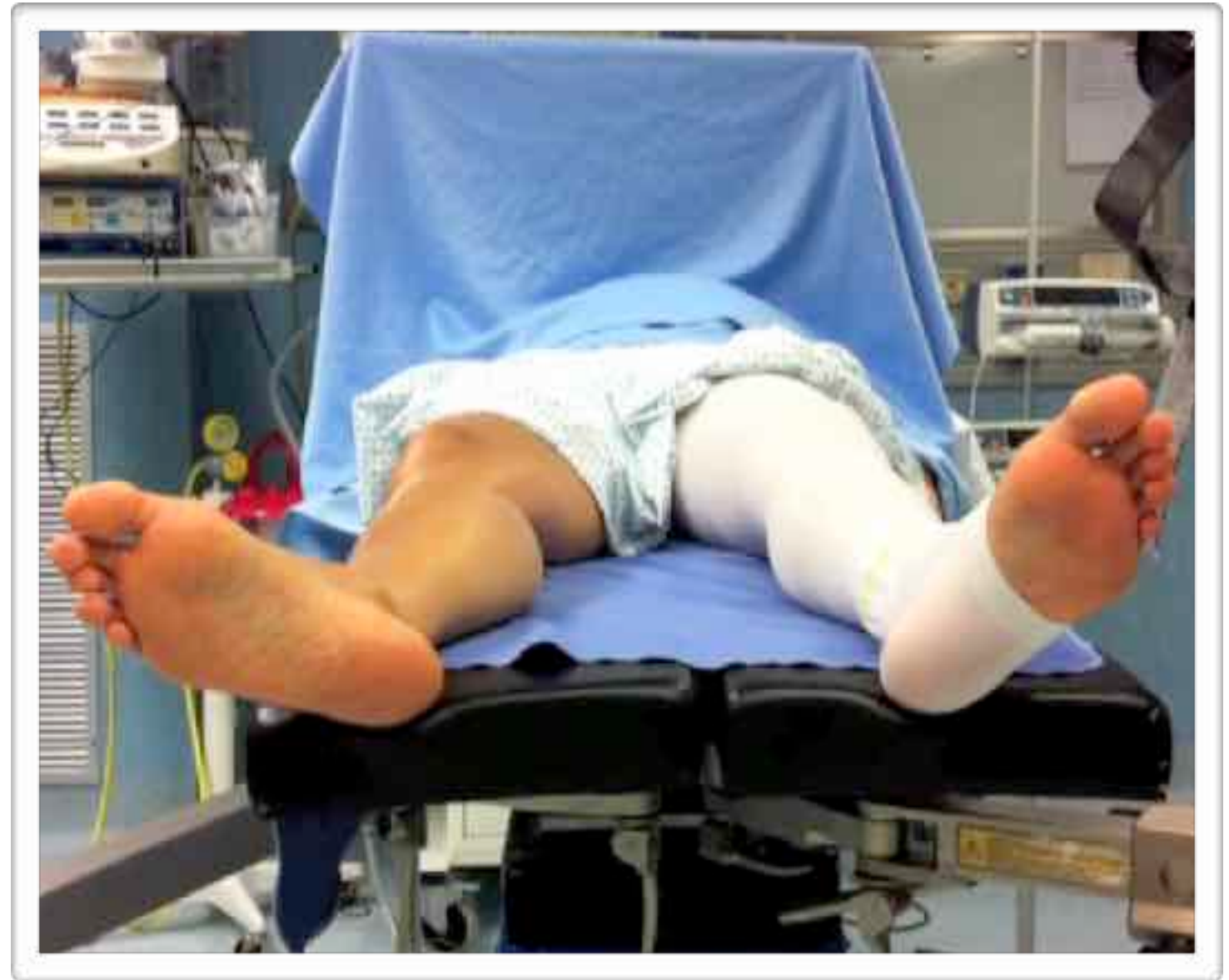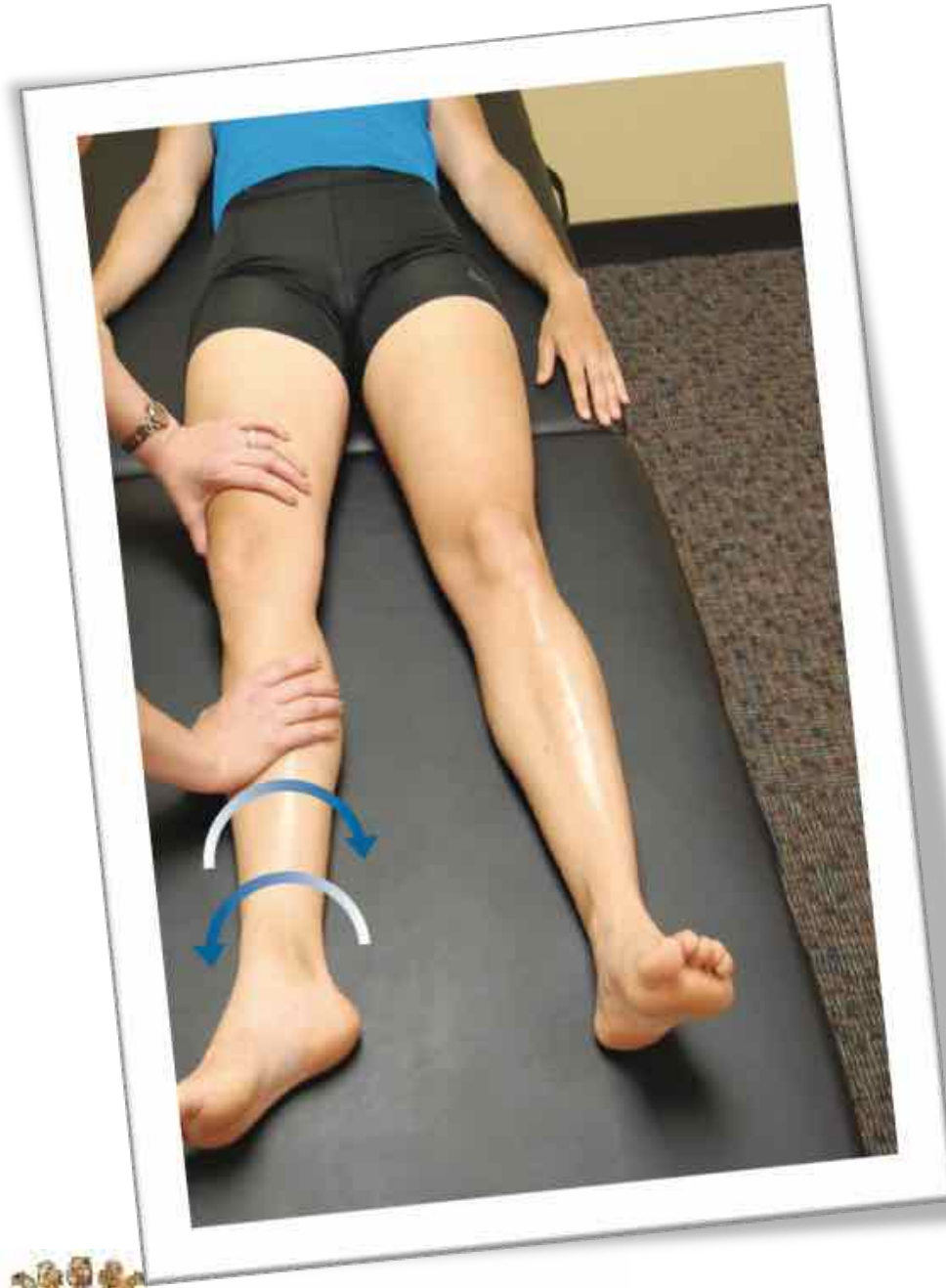**UNIVERSITÀ  
DEGLI STUDI  
DI FERRARA**  
- EX LABORE FRUCTUS -





# INSTABILITA'

## LOG ROLL TEST

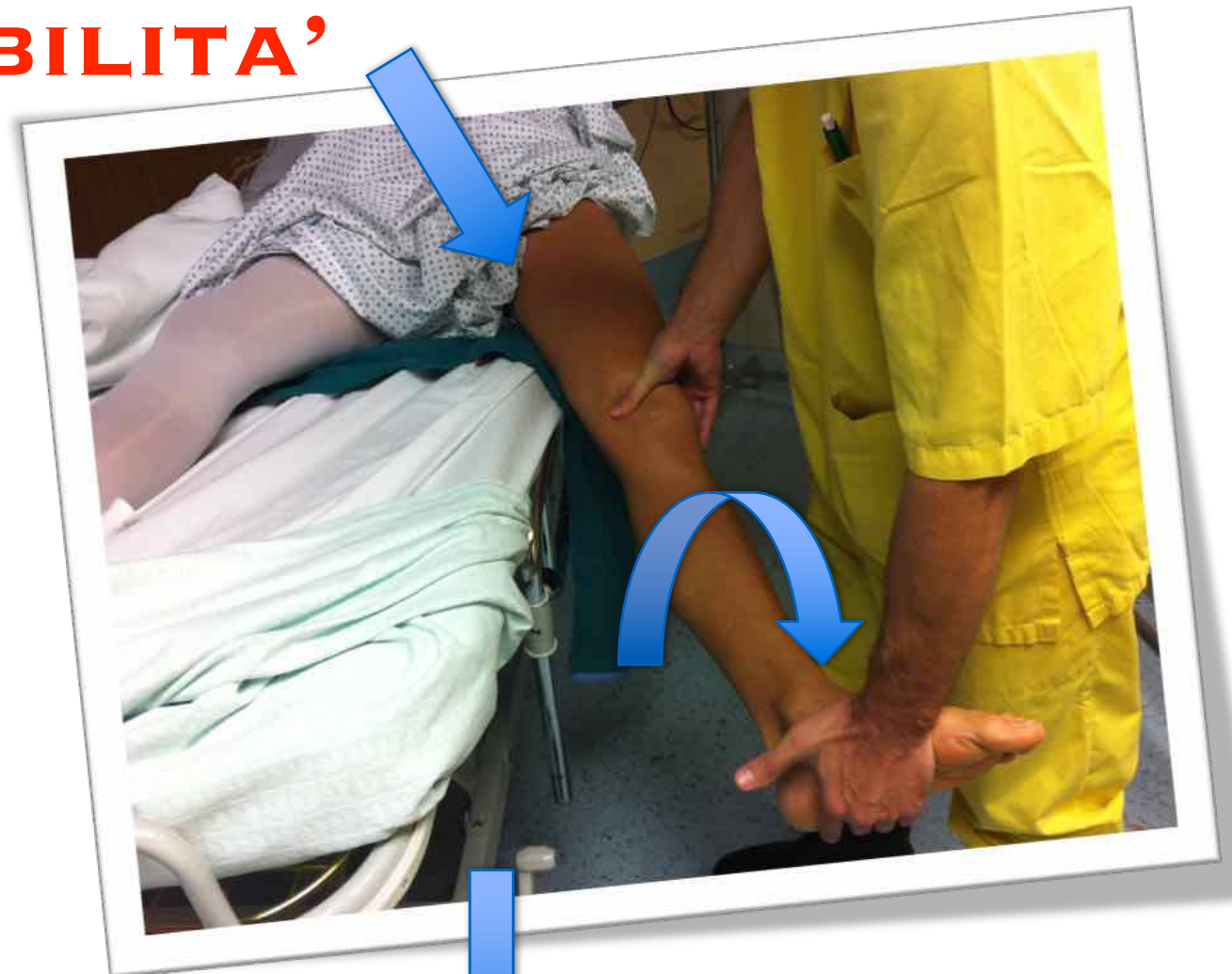

UNIVERSITÀ  
DEGLI STUDI  
DI FERRARA  
- EX LABORE FRUCTUS -

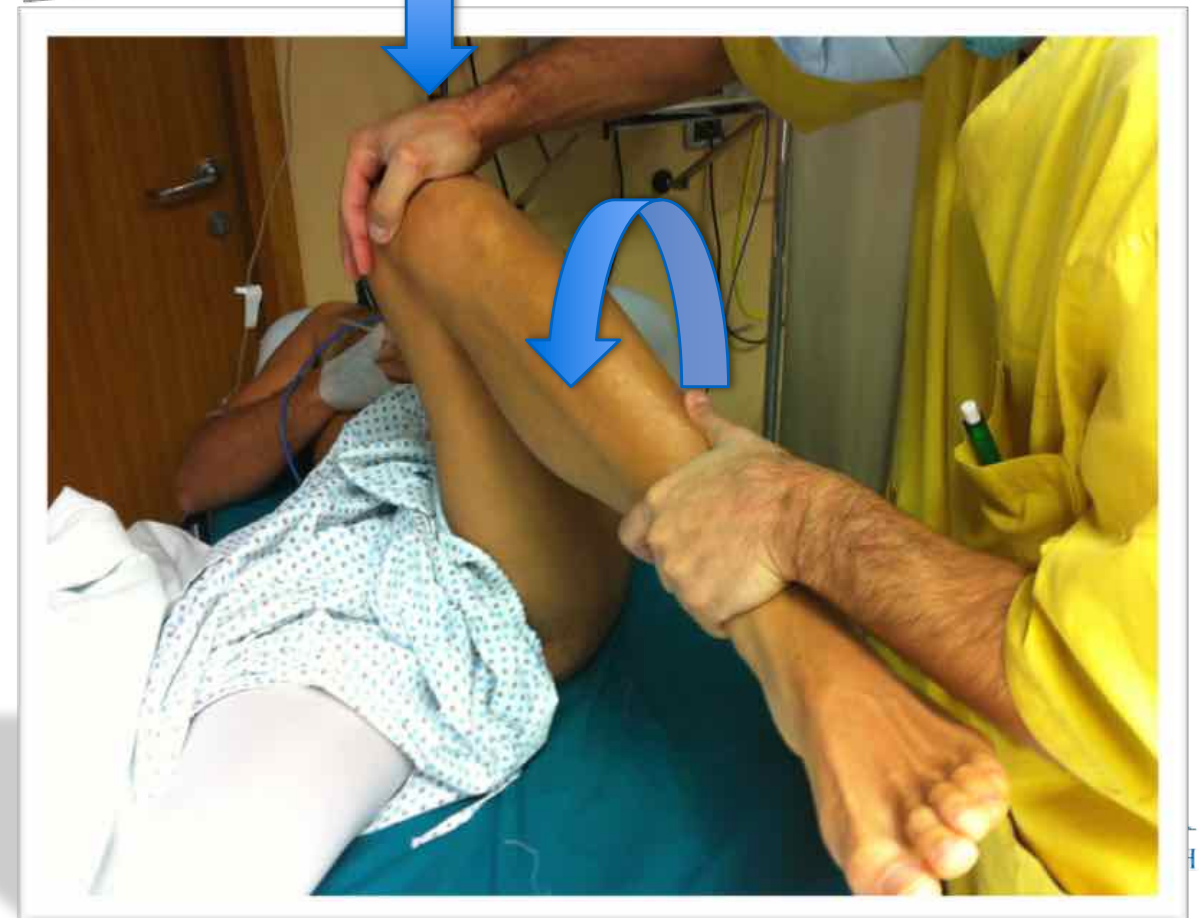

**INSTABILITA'**

**TEST DI APPRENSIONE  
ANTERIORE**



**TEST DI APPRENSIONE  
POSTERIORE**

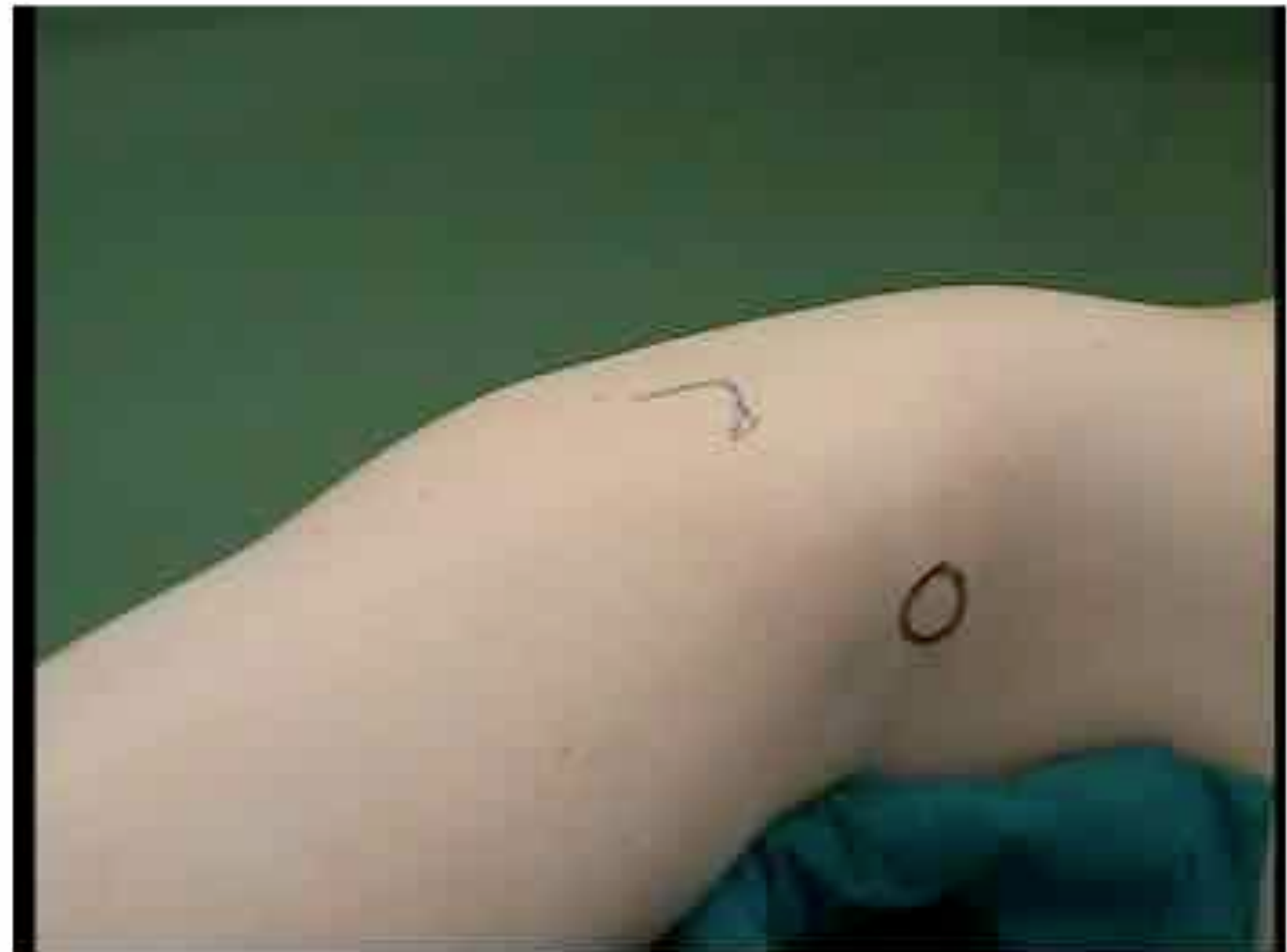
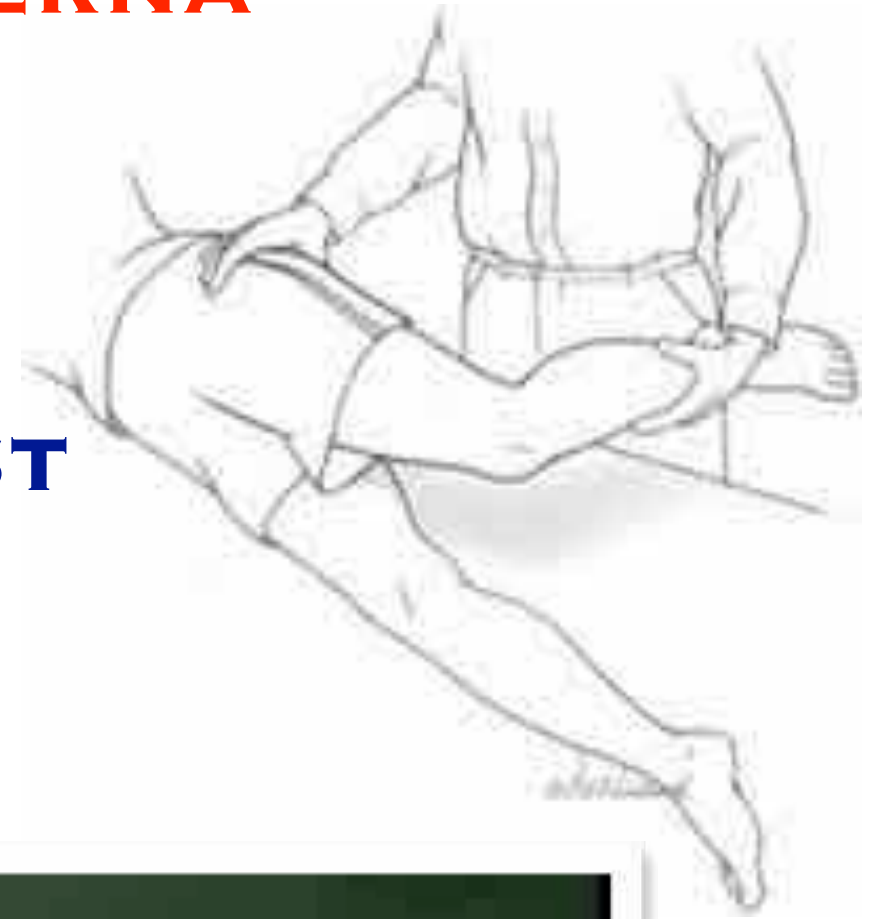
**UNIVERSITÀ  
DEGLI STUDI  
DI FERRARA**  
- EX LABORE FRUCTUS -



# ANCA A SCATTO ESTERNA

## OBER TEST

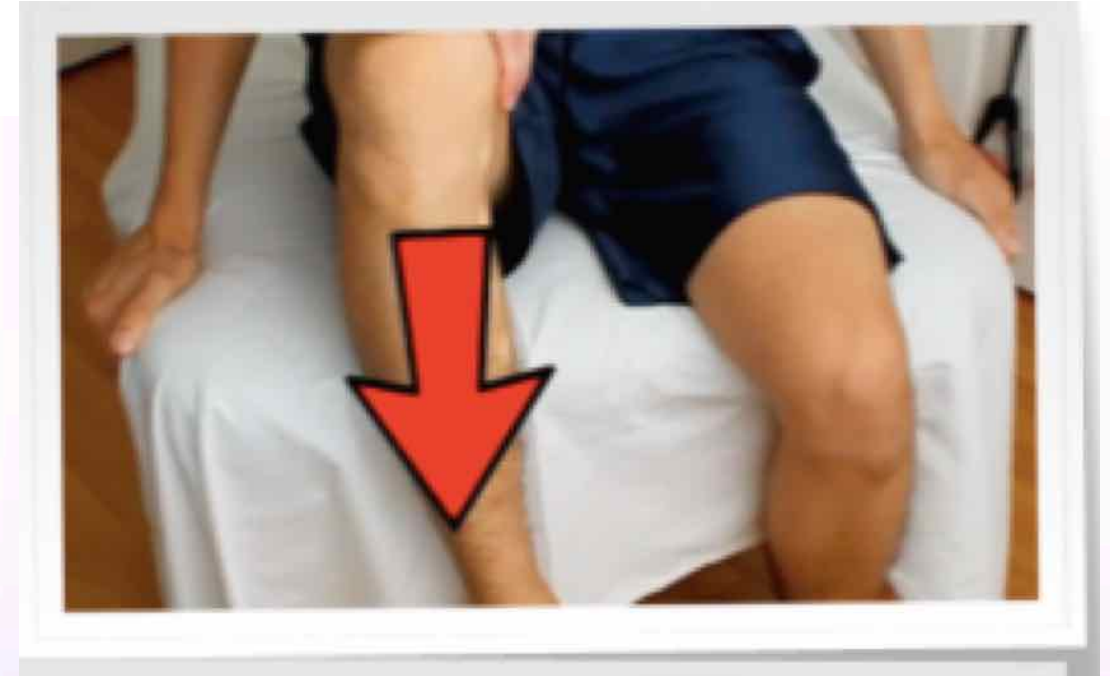

UNIVERSITÀ  
DEGLI STUDI  
DI FERRARA  
- EX LABORE FRUCTUS -

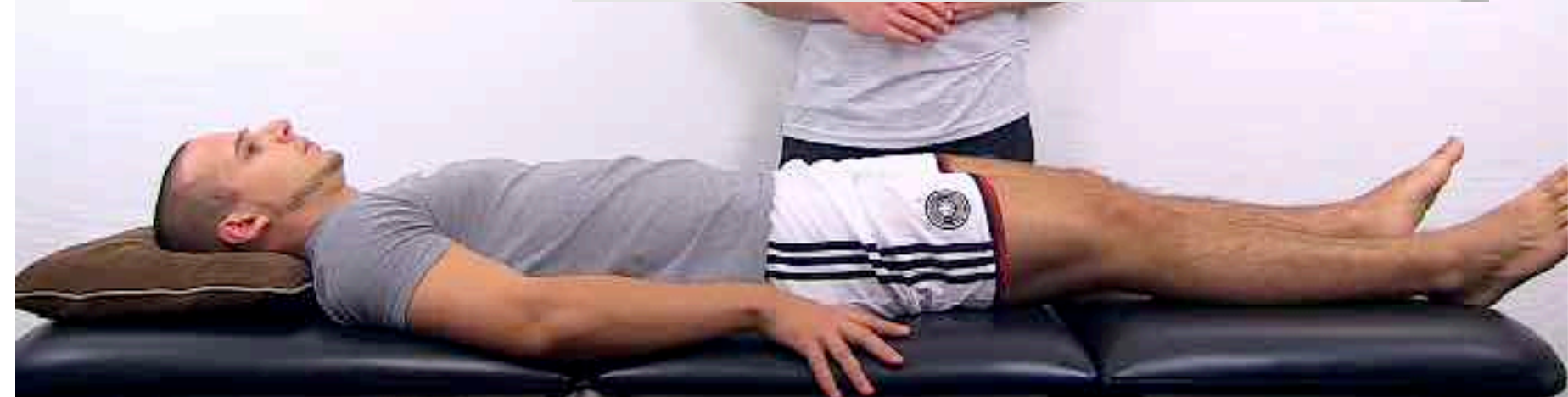VM  
& RESEARCH

# ANCA A SCATTO INTERNA

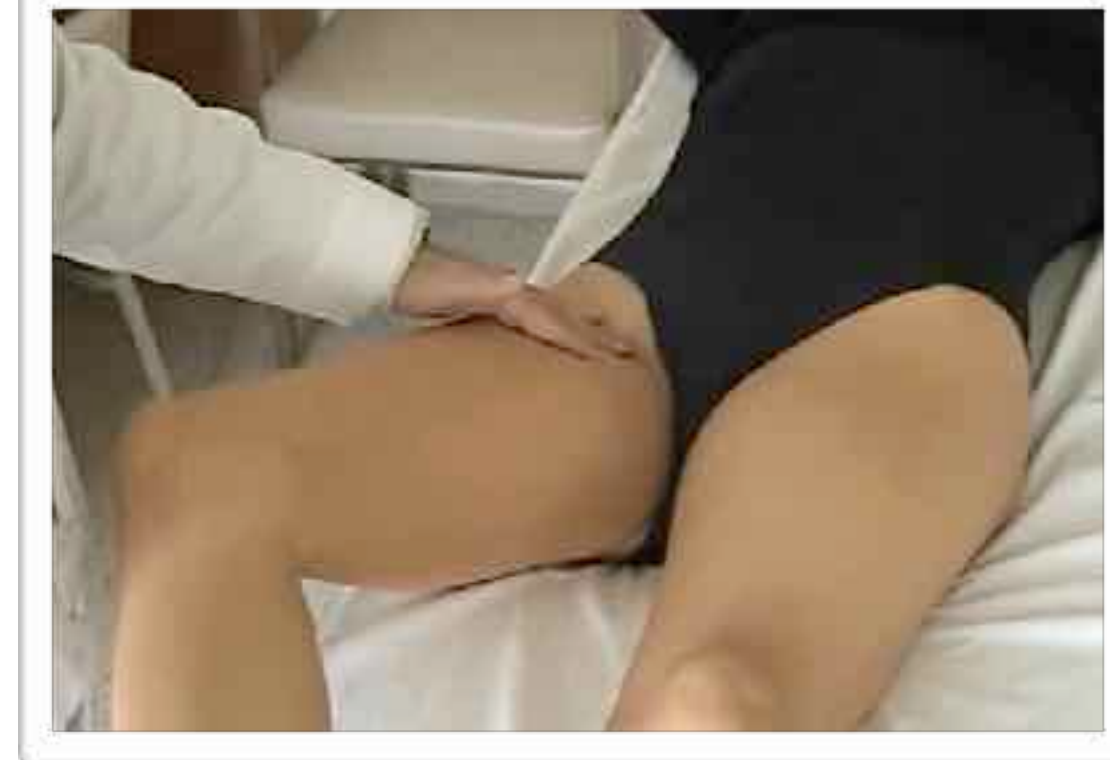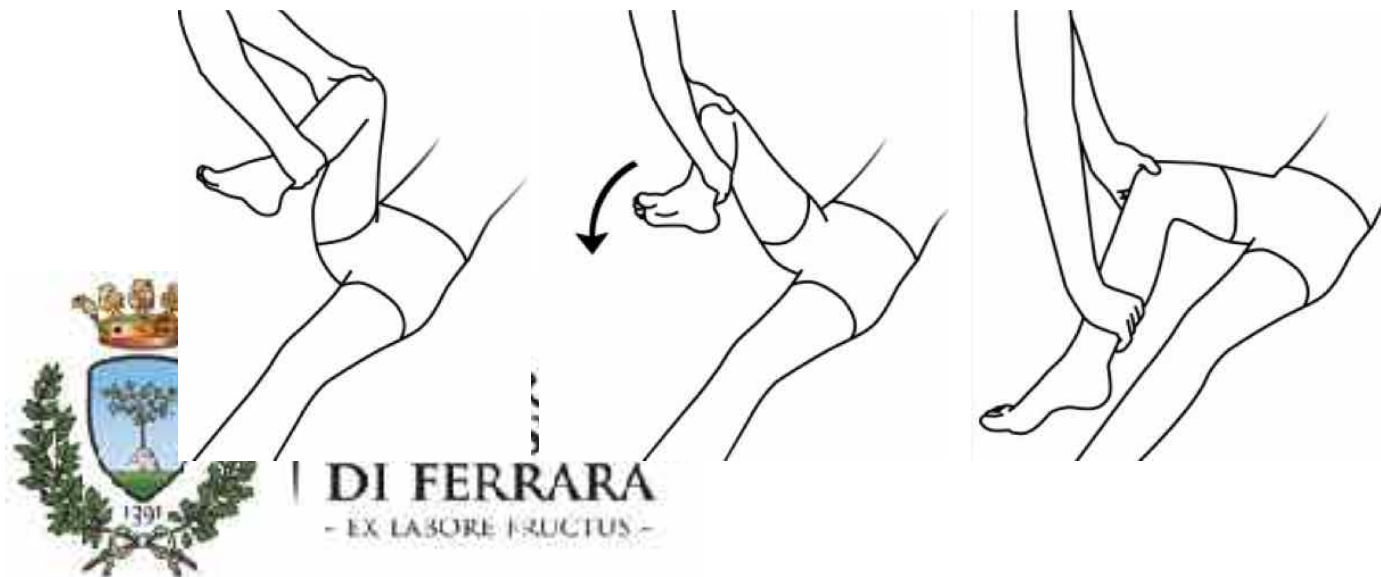
**FLESSIONE DELL'ANCA  
CONTRO RESISTENZA**



**MANOVRA DI  
THOMAS**

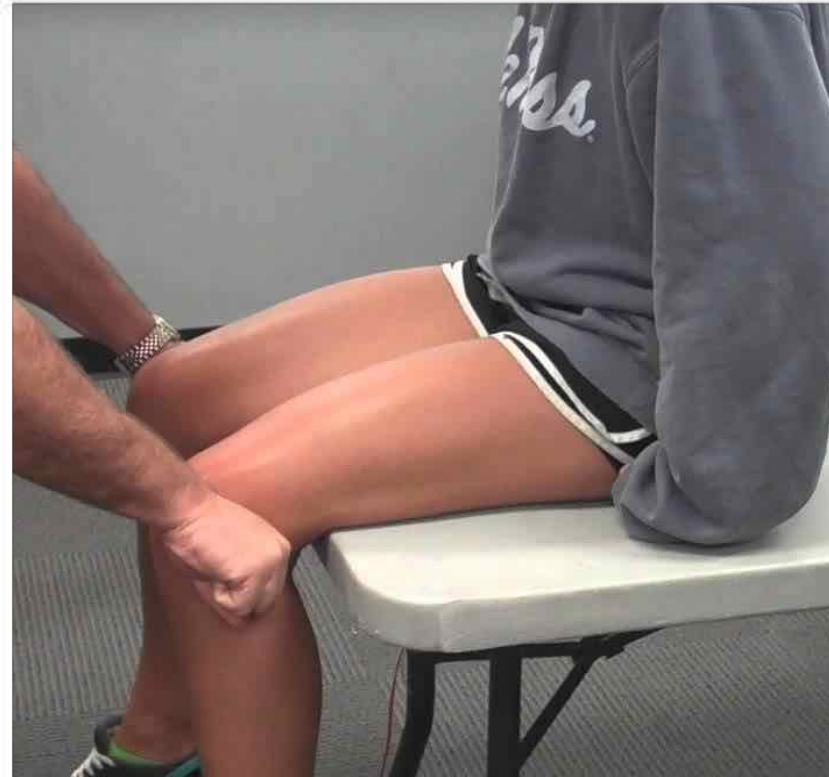
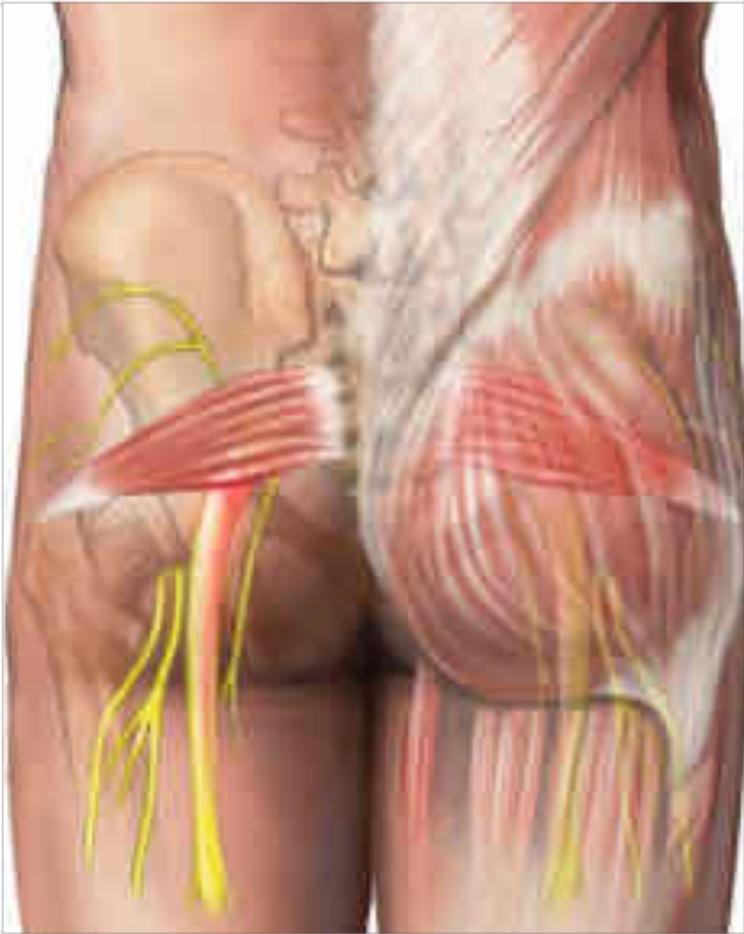
**MANOVRA PROVOCATORIA**

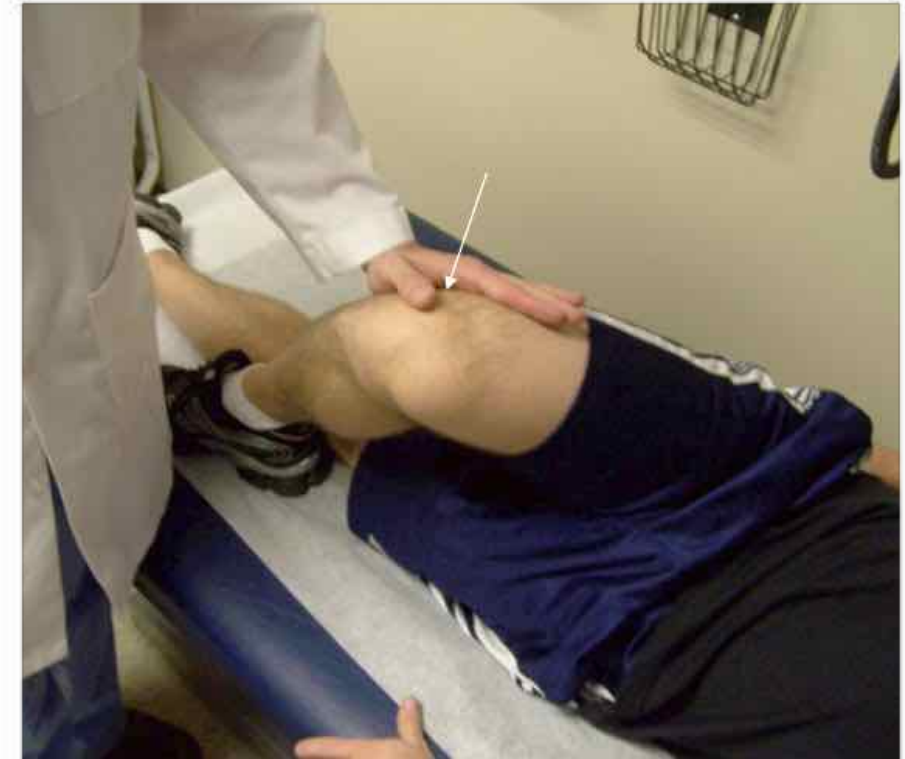



# PIRIFORME



*Manovra di Pace*



*FAIR-test*

**ALGIA AI MOVIMENTI DI ABD/ADD CONTRO RESISTENZA  
A COSCIA FLEX-INTRARUOTATA**

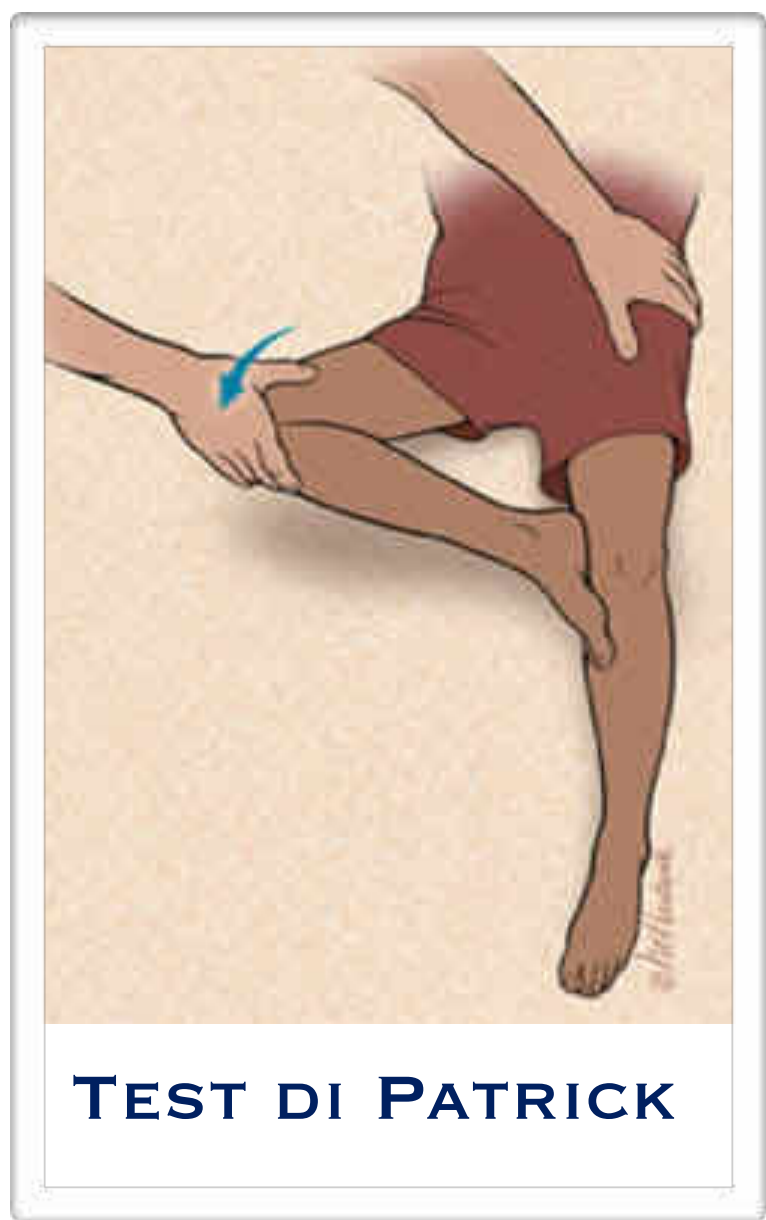
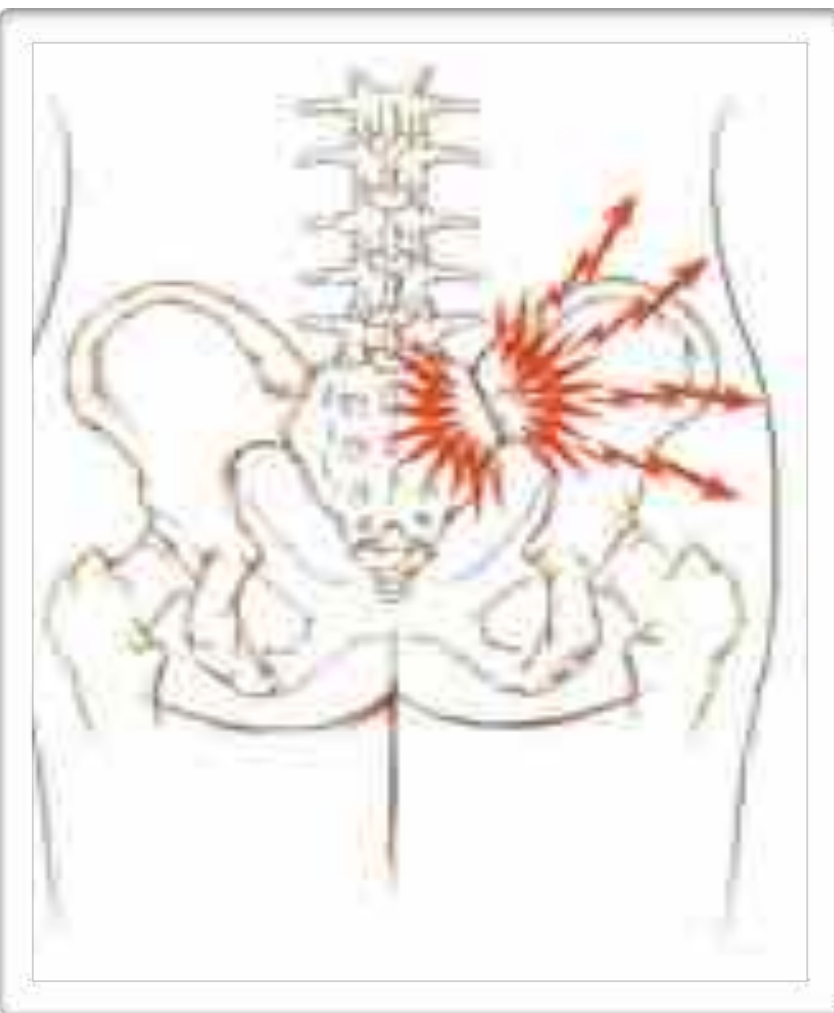
UNIVERSITÀ  
DEGLI STUDI  
DI FERRARA  
- EX LASORE FRUCTUS -

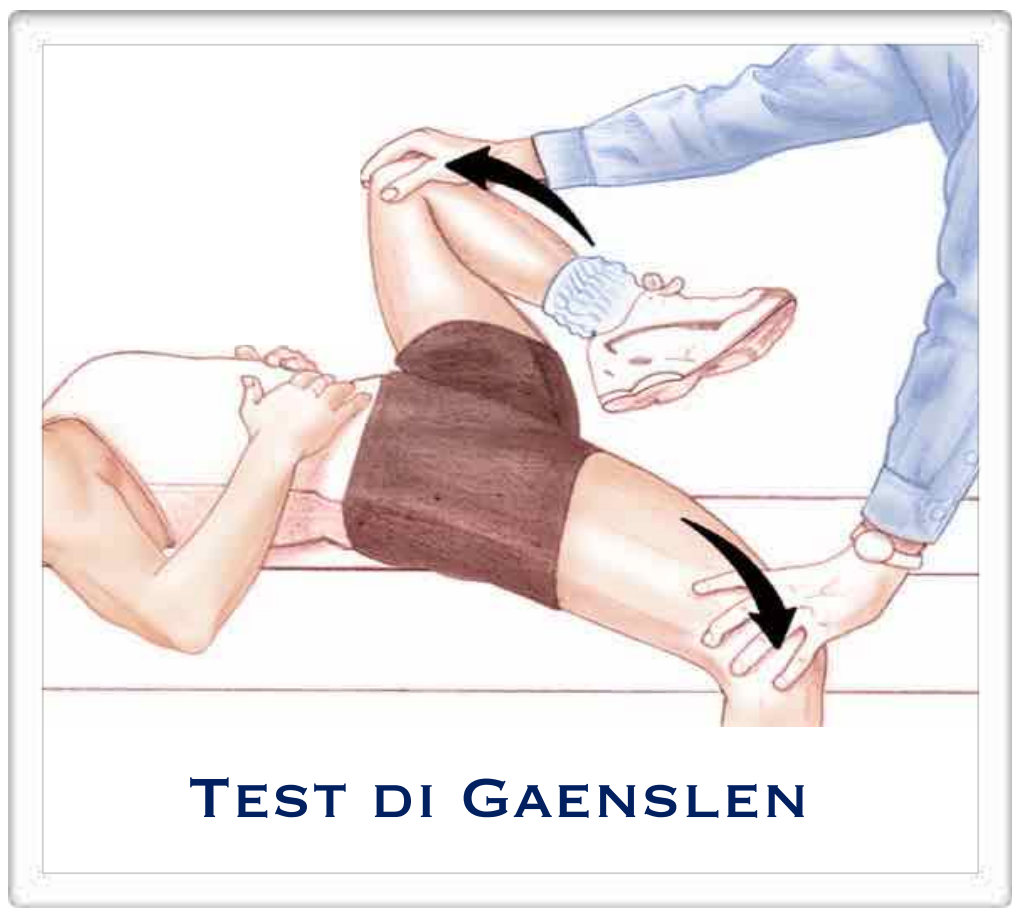


GVM  
CARE & RESEARCH

# SACRO-ILIACA



**TEST DI PATRICK**



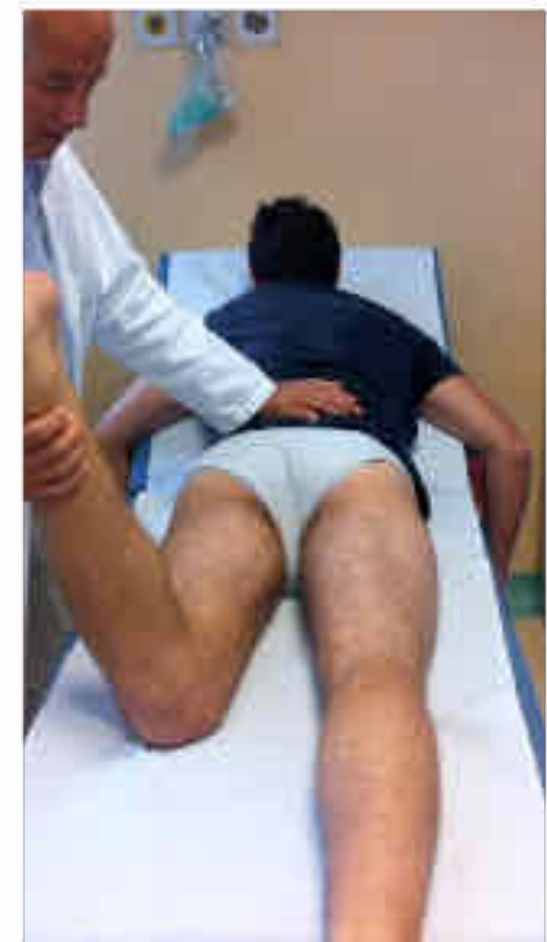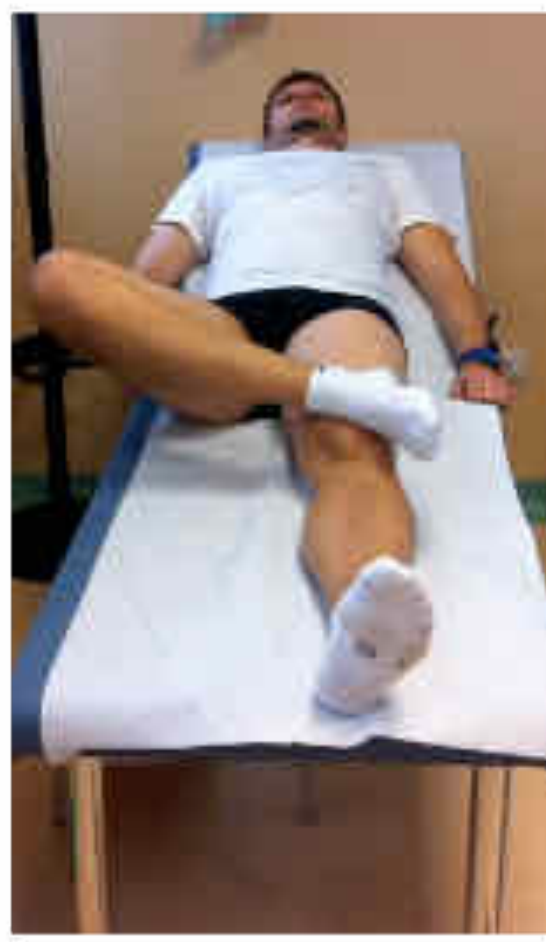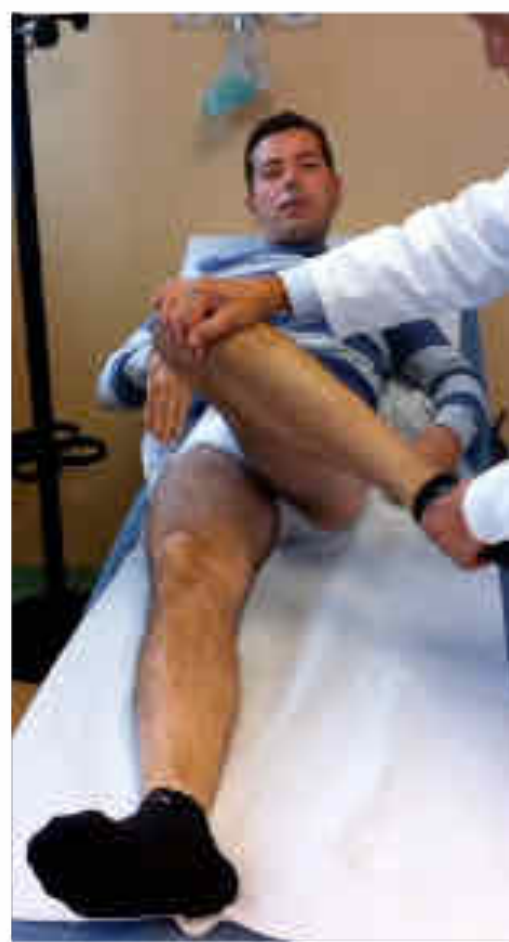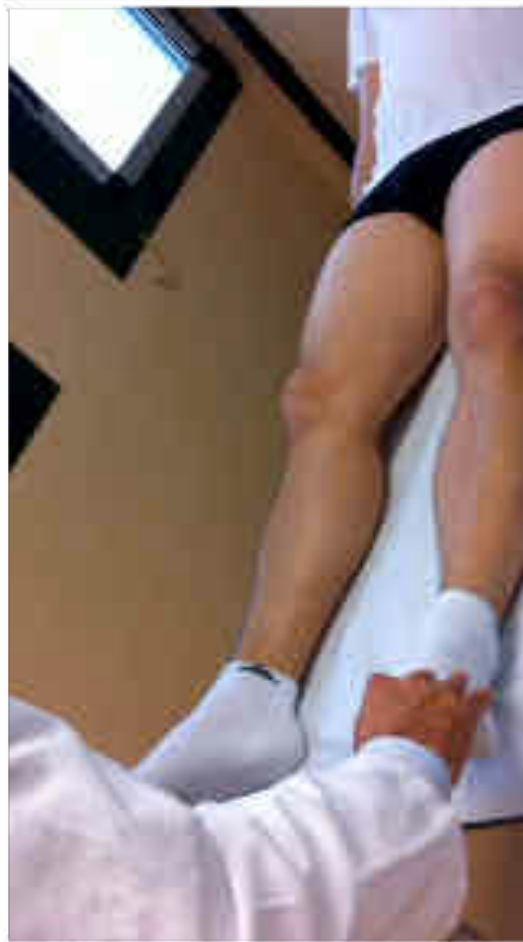**TEST DI GAENSLEN**



UNIVERSITÀ  
DEGLI STUDI  
DI FERRARA  
- EX LABORE FRUCTUS -







**BASSA SPECIFICITA'**

MARTIN  
ARTHROSCOPY. 2008

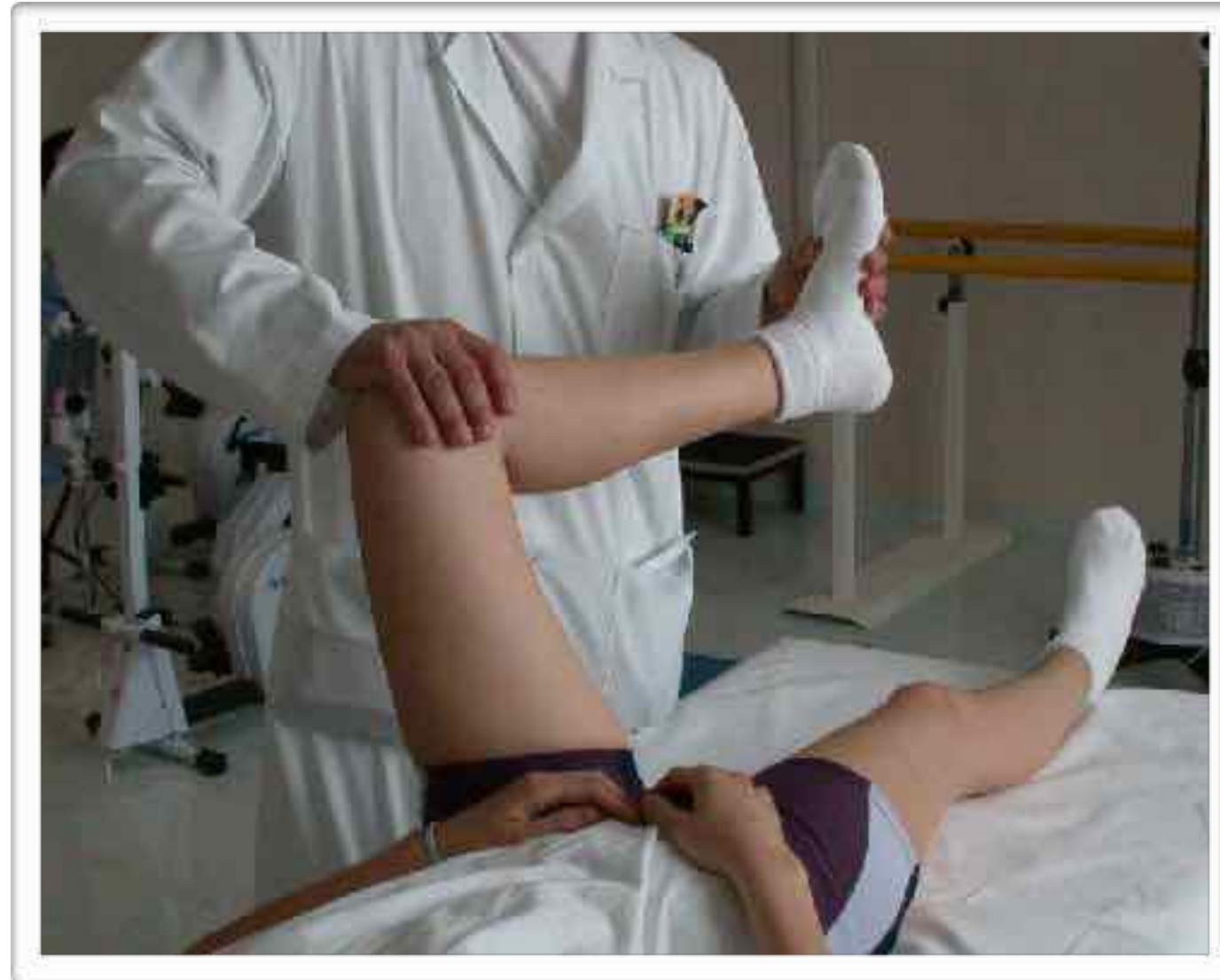SINTOMATOLOGIA ED ESAME  
OBIETTIVO CONSENTONO SOLO  
UN SOSPETTO DI DIAGNOSI CHE  
DEVE ESSERE CONFERMATA  
DAGLI ESAMI RADIOLOGICI



UNIVERSITÀ  
DEGLI STUDI  
DI FERRARA  
- EX LASORE FRUCTUS -



# LA CLINICA E LA SEMEIOTICA SONO FONDAMENTALI PER UN SOSPETTO CONCRETO DI DIAGNOSI



**MA NON SONO MAI SUFFICIENTI PER  
GIUNGERE AD UNA CERTEZZA DI DIAGNOSI**



UNIVERSITÀ  
DEGLI STUDI  
DI FERRARA  
- EX LABORE FRUCTUS -

